

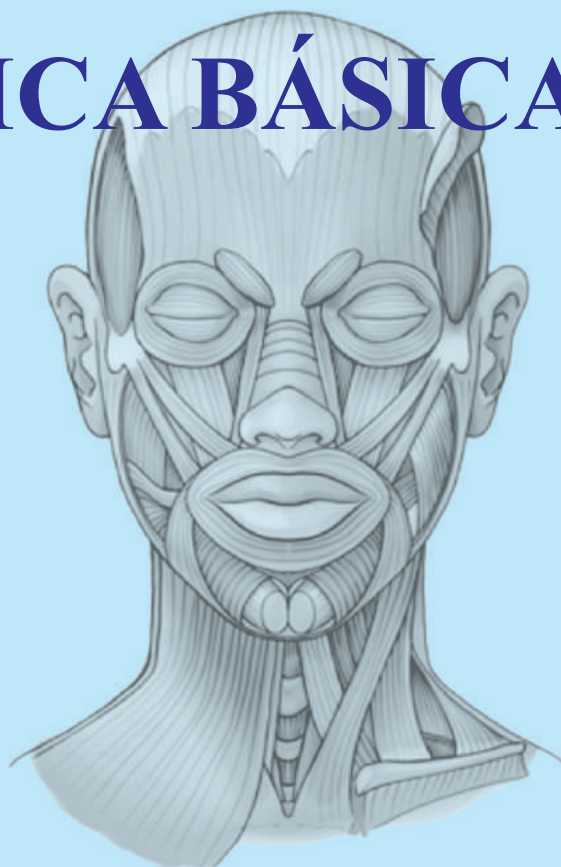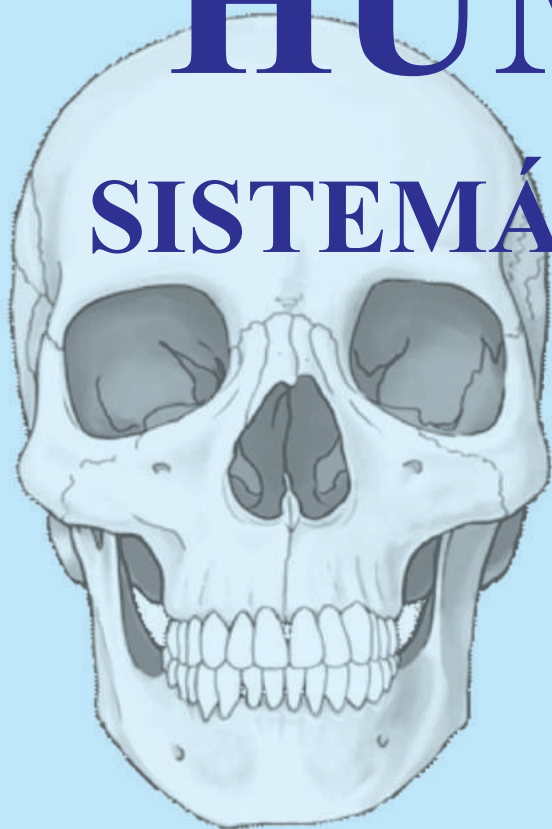
BRAZ JOSÉ DO NASCIMENTO JÚNIOR

1^a

EDIÇÃO

ANATOMIA HUMANA

SISTEMÁTICA BÁSICA



UNIVASF

UNIVERSIDADE FEDERAL DO VALE DO SÃO FRANCISCO

BRAZ JOSÉ DO NASCIMENTO JÚNIOR

ANATOMIA HUMANA SISTEMÁTICA BÁSICA
1ª Edição

PETROLINA - PE
UNIVASF
2020

Esse e-book foi planejado para ser de acesso livre ou aberto (*Open Access*). Portanto é permitida a reprodução total ou parcial do mesmo para fins didáticos, de ensino ou de extensão. Não é permitida a impressão para fins comerciais.

Sugestões, elogios, críticas ou correções podem ser enviadas para o e-mail do autor para que sejam analisadas e consideradas nas próximas edições.

Dados Internacionais de Catalogação na Publicação – CIP

Nascimento-Júnior, Braz José do

N244a Anatomia humana sistemática básica / Braz José do Nascimento Júnior; Ilustrações Orlando Matos de Almeida Neto (Myl Hause). – Petrolina, PE: UNIVASF, 2020.

228 p. : il.

ISBN: 978-65-991384-4-7

1. Anatomia. 2. Anatomia humana - Atlas. I. Almeida-Neto, Orlando Matos de. II. Título.

CDD 611



Braz José do Nascimento Júnior é professor adjunto II da Universidade Federal do Vale do São Francisco (Univasf), membro da Sociedade Brasileira de Anatomia (SBA), cirurgião dentista, doutor em ciências pela UFPE e ministra a disciplina de morfologia humana desde 2010.

E-mail: brazjunior@gmail.com.

(<http://lattes.cnpq.br/8497357879078103>).

Ilustrações digitais

Orlando Matos de Almeida Neto (Myl Hause)

E-mail: mylhause@gmail.com.

Diagramação

Leomário da Silva Brandão

E-mail: leo_designer31@hotmail.com

Corpo editorial de revisores

Alba Fabíola Petrolino Costa Torres (<http://lattes.cnpq.br/7303532812069478>)

Caique Barbosa dos Santos (<http://lattes.cnpq.br/9793522812213677>)

Clarles de Souza Vieira (<http://lattes.cnpq.br/8215763296961245>)

Karla Adriana de Souza Nascimento (<http://lattes.cnpq.br/6833033556069629>)

Maria Alice Miranda Bezerra Medeiros (<http://lattes.cnpq.br/0631087218292957>)

Fotografias tiradas no Laboratório de Anatomia Humana da Universidade Federal do Vale do São Francisco – Univasf

Braz José do Nascimento Júnior

Modelos fotográficos

Braz José do Nascimento Júnior

Igor Samuel de Souza Nascimento

Karla Adriana de Souza Nascimento

Nínive Victória Correia do Nascimento

Rafael Pedro de Souza Nascimento

Dedico essa obra a Deus, o autor da vida e da sabedoria; a minha família pelo apoio nos momentos que pensei em desistir, eles foram o estímulo para continuar escrevendo; a memória póstuma de minha mãe, dona Maria da Conceição, minha amiga e conselheira; a meu pai, seu Braz José pela educação e ensinamentos de vida; a minha amada esposa Karla Adriana, sempre companheira de todos os momentos e aos meus filhos, Nínive Victória, Rafael Pedro e Igor Samuel, os meus tesouros na vida. A todos que contribuíram para que a publicação desse e-book fosse concretizada.

Oração ao cadáver desconhecido

Ao curvar-te com a lâmina rija de teu bisturi sobre o cadáver desconhecido, lembra-te de que este corpo nasceu do amor de duas almas; cresceu embalado pela fé e esperança daquela que, em seu seio, o agasalhou, sorriu e sonhou os mesmos sonhos das crianças e dos jovens; por certo amou e foi amado e sentiu saudades dos outros que partiram, acalentou um amanhã feliz e agora jaz na fria lousa, sem que, por ele, se tivesse derramado uma lágrima sequer, sem que tivesse uma só prece. Seu nome só Deus o sabe, mas o destino inexorável deu-lhe o poder e a grandeza de servir a humanidade que por ele passou indiferente (RABISTANSKY, 1976).

Porque também o corpo não é um só membro, mas muitos. Se o pé disser: Porque não sou mão, não sou do corpo; não será por isso do corpo? E se a orelha disser: Porque não sou olho, não sou do corpo; não será por isso do corpo? Se todo o corpo fosse olho, onde estaria o ouvido? Se todo fosse ouvido, onde estaria o olfato? (1º Coríntios 12.14-17).

Esse e-book foi escrito na intenção de ser um material de estudo complementar a outros livros e atlas de anatomia humana. A forma e a profundidade do conteúdo, o torna mais adequado para cursos não médicos da área da saúde como odontologia, farmácia, enfermagem, nutrição, fisioterapia, biomedicina, ciências biológicas, educação física e terapia ocupacional.

Procurou-se, durante a abordagem dos capítulos, utilizar uma linguagem objetiva e clara, na intenção de deixar o conteúdo mais direto e resumido, sem o objetivo que aprofundar em demasia, porém não omitindo conhecimentos anatômicos fundamentais e importantes que servirão para embasar as disciplinas profissionalizantes dos cursos da área da saúde.

No capítulo de anatomia de superfície, teve-se a intenção de descrever regiões da pele que servem de referência na localização de órgãos, ossos, músculos e outras estruturas. No capítulo de tegumento ou pele se buscou resumir com cuidado as estruturas do revestimento epitelial, como a pele, o pelo, as glândulas sebáceas e sudoríparas e a unha. No capítulo de sistema musculoesquelético, os ossos foram descritos um por um, as articulações foram classificadas e três articulações foram descritas com mais detalhes (ATM, articulação glenoumeral e articulação do joelho) e a maioria dos músculos foi descrita, levando-se em consideração a localização, origem, inserção e a função muscular. No capítulo de sistema nervoso, os aspectos anatômicos principais foram trabalhados, tanto no sistema nervoso central, como no sistema nervoso periférico.

No capítulo de sistema sensorial, os órgãos do sentido (paladar, olfato, visão, audição e tato) foram abordados de forma pragmática. No capítulo de sistema endócrino, as glândulas pineal, hipófise, tireóide, paratireoides, timo, pâncreas e suprarrenais foram descritas e as demais glândulas endócrinas foram mencionadas em seus respectivos capítulos. No capítulo de sistema circulatório, o coração, as artérias e as veias foram cuidadosamente trabalhados. No capítulo de sistema linfático, os vasos linfáticos e os órgãos linfoides foram explorados. No capítulo de sistema respiratório, as vias aéreas superiores e inferiores e os pulmões foram descritos morfológicamente. No capítulo de sistema digestivo, o trato digestivo e as glândulas anexas foram abordados. No capítulo de sistema geniturinário, os sistemas urinário, genital masculino e genital feminino foram trabalhados com atenção. O termo sistema reprodutor foi evitado, pois se entende que esse sistema não se presta apenas às funções reprodutivas.

Finalmente, deseja-se que esse material seja útil para o crescimento intelectual e humano dos seus leitores. Estude-o sem parcimônia. Boa leitura!

O autor.

CAPÍTULO 1

ANATOMIA DE SUPERFÍCIE

Região de cabeça	11
Região de pescoço.....	12
Região do dorso	13
Região do tórax	14
Região do abdome	15
Região do períneo	16
Região do membro superior.....	17
Região do membro inferior.....	19

CAPÍTULO 2

TEGUMENTO E ESTRUTURAS ANEXAS

Tegumento.....	21
Glândulas sudoríparas.....	22
Glândulas sebáceas.....	22
Unhas.....	23
Pelos	23

CAPÍTULO 3

SISTEMA MUSCULOESQUELÉTICO

Osteologia	24
Artrologia	61
Miologia.....	69

CAPÍTULO 4

SISTEMA NERVOSO

Sistema Nervoso central (SNC)	111
Sistema nervoso periférico (SNP)	129

SUMÁRIO

CAPÍTULO 5

SISTEMA SENSORIAL

Olfato.....	137
Paladar.....	138
Visão.....	139
Audição.....	142
Tato.....	146

CAPÍTULO 6

SISTEMA ENDÓCRINO

Hipotálamo.....	148
Hipófise ou pituitária.....	149
Pineal ou epífise.....	150
Tireóide.....	150
Paratireoides.....	151
Timo.....	152
Pâncreas.....	152
Suprarrenal ou adrenal.....	153

CAPÍTULO 7

SISTEMA CIRCULATÓRIO

Coração.....	154
Artérias.....	161
Veias.....	165

CAPÍTULO 8

SISTEMA LINFÁTICO E ÓRGÃOS LINFOIDES

Vasos Linfáticos.....	169
Baço.....	172
Timo.....	173
Tonsilas.....	173

CAPÍTULO 9

SISTEMA RESPIRATÓRIO

Vias aéreas superiores	174
Vias aéreas inferiores	181
Pulmões.....	183
Pleura	185

CAPÍTULO 10

SISTEMA DIGESTIVO

Trato gastrointestinal (TGI)	186
Glândulas digestivas	200

CAPÍTULO 11

SISTEMA GENITURINÁRIO

Sistema Urinário	206
Sistema Genital Masculino	211
Sistema Genital Feminino.....	217

REFERÊNCIAS	227
-------------------	-----

ANATOMIA DE SUPERFÍCIE

É a parte da anatomia que se limita a identificação de estruturas na superfície do corpo sem a necessidade de dissecação. Para o estudo desse capítulo é importante o conhecimento de outras partes da anatomia como os sistemas, os ossos e os músculos.

Região de cabeça

A cabeça pode ser dividida em face e crânio. As partes da região da face são: a **região frontal** corresponde à testa; a **glabella** fica entre os arcos superciliares; a **região orbital** é a área ao redor dos olhos; a **região supraorbital** e a **região infraorbital** ficam acima e abaixo da cavidade orbital, respectivamente; a **região zigomática** corresponde “as maçãs do rosto”; a **região nasal** apresenta o nariz, na abertura piriforme; a **região jugal** ou das bochechas fica na lateral do rosto; a **região temporal** se localiza acima do pavilhão auricular, nas têmporas; a **região oral** fica ao redor da cavidade bucal; a **região mentual** corresponde ao queixo. A **região parotídeo-massetérica** fica a frente das orelhas. Nas partes superior e posterior da cabeça se localizam as **regiões parietal e occipital** que corresponde aos nomes dos respectivos ossos (Figs. 1 e 2). O **plano de Frankfurt** é o plano horizontal que passa pela borda inferior da órbita até o poro acústico externo.

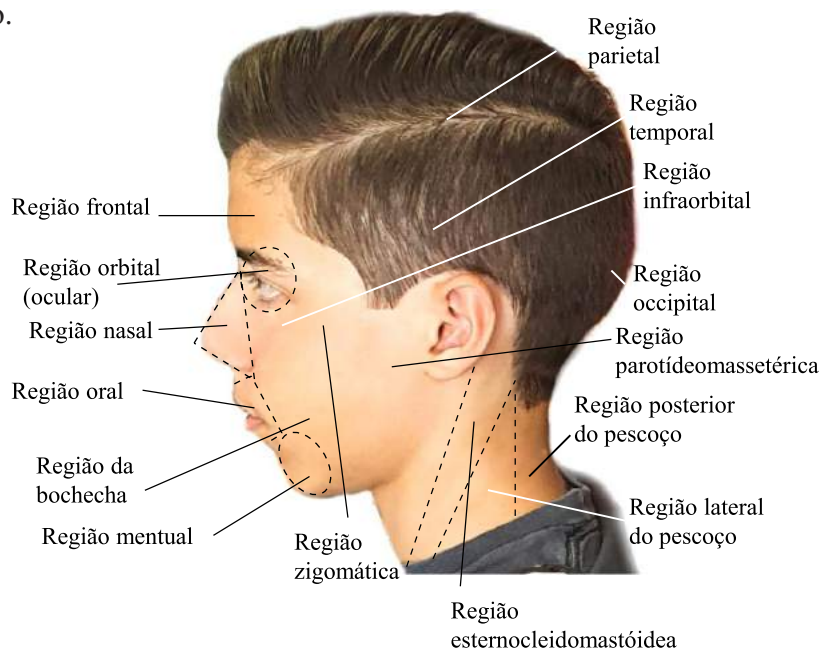


Fig. 1.1: Fotografia de perfil, mostrando as principais regiões laterais da cabeça e pescoço.

Região de pescoço

É possível a identificação dos **processos espinhosos** das vértebras cervicais na parte posterior do pescoço. Na região anterior é visível a **cartilagem tireóidea**, principalmente nos homens, pois apresenta a **proeminência tireóidea** (pomo de Adão) bem visível. A **cartilagem cricóide** fica abaixo e entre elas, o **ligamento cricotireóideo**. A **glândula tireóide** pode ser palpada na base anterior do pescoço.

O **músculo esternocleidomastóideo** é superficial e pode ser palpado nas laterais do pescoço. O **músculo platisma** é identificado abaixo da borda inferior da mandíbula na região mediana anterior do pescoço. O **músculo trapézio** está acima, na margem cranial do ombro. A região cervical lateral vai corresponder à área de extensão do músculo trapézio, acima do ombro (Figs. 1.1 e 1.2).

O **ponto da bifurcação da artéria carótida comum** em artérias carótidas interna e externa se dá acima da cartilagem tireóide, entre a terceira e quarta vértebras cervicais. **A parte superior da traquéia** se dá em nível da sexta vértebra cervical e do arco da cartilagem cricóide.

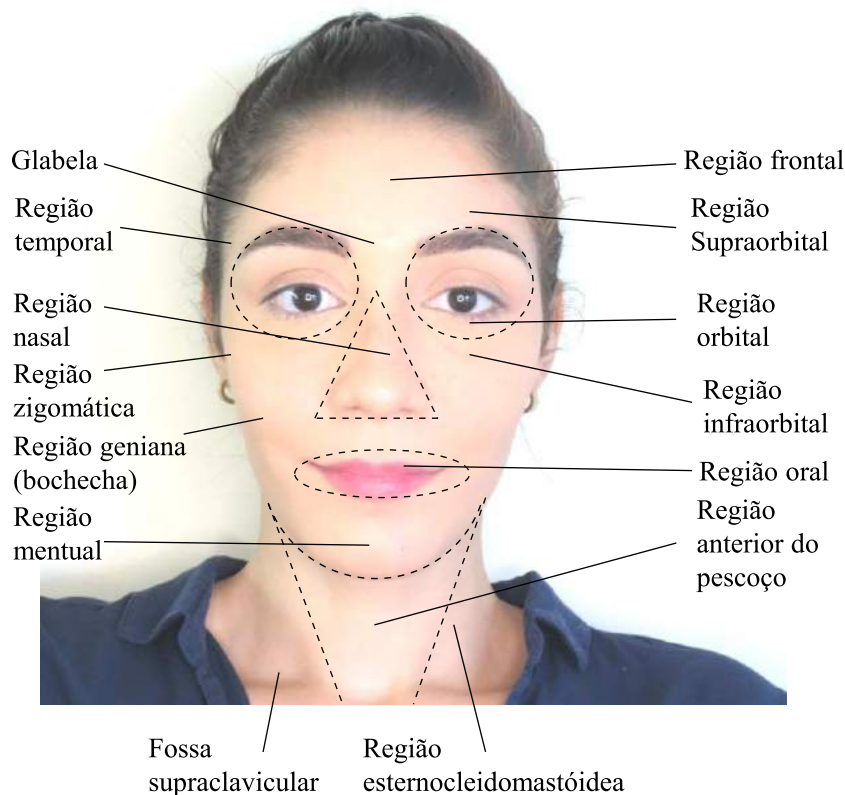


Fig. 1.2: Fotografia frontal, mostrando as principais regiões anteriores da cabeça e pescoço.

ANATOMIA DE SUPERFÍCIE

Triângulos do pescoço

Triângulo anterior

Os limites do **triângulo anterior** são a linha que vai da borda inferior da mandíbula até o processo mastóide do temporal, linha mediana e borda anterior do músculo esternocleidomastóideo (Fig. 1.2). Esse triângulo pode ser dividido em quatro outros triângulos que são **carótico superior, carótico inferior, submandibular e supra-hióideo**.

Os limites do **triângulo carótico superior** são borda anterior do músculo esternocleidomastóideo, ventre superior do omo-hióideo e ventre posterior do digástrico. Nesse triângulo passa a parte superior da artéria carótida comum.

Os limites do **triângulo carótico inferior** são linha mediana, ventre superior do omo-hióideo e pelo músculo esternocleidomastóideo. Nesse triângulo se localizam a parte inferior da artéria carótida comum e a veia jugular interna.

Os limites do **triângulo submandibular** são ventre posterior do digástrico e estilo-hióideo, borda inferior do corpo da mandíbula e ventre anterior do digástrico. Nesse triângulo se localizam as glândulas submandibulares, carótidas externas, veia jugular interna e nervo vago.

Os limites do **triângulo supra-hióideo** são ventre anterior do digástrico, linha mediana e corpo do osso hióideo. Nesse triângulo se encontram os linfonodos e vasos afluentes da veia jugular anterior.

Triângulo posterior

Os limites do **triângulo posterior** são o esternocleidomastóideo, trapézio e clavícula. Esse triângulo pode ser dividido em dois outros triângulos, **o occipital e o subclávio**.

Os limites do **triângulo occipital** são o esternocleidomastóideo, trapézio e pelo músculo omo-hióideo. Nesse triângulo se encontra o nervo acessório.

Os limites do **triângulo subclávio** são ventre inferior do omo-hióideo, clavícula e esternocleidomastóideo. Nesse triângulo se encontram a veia subclávia, a veia jugular externa e o plexo braquial.

Região do dorso

Nessa região se observam os **processos transversos das vértebras**, os **músculos superficiais** da região são visíveis facilmente. Em relação às estruturas ósseas, a **espinha da escápula** pode ser palpada e a **crista ilíaca** do osso do quadril está em nível do processo espinhoso da quarta vértebra lombar. É possível a identificação das **regiões escapular** (contorno da escápula), **infraescapular** (abaixo da escápula), **lombar** (parte baixa das costas), **vertebral** (acompanha o trajeto da coluna vertebral) e **sacral** (região triangular

que corresponde à localização do osso sacro) (Fig. 1.3).

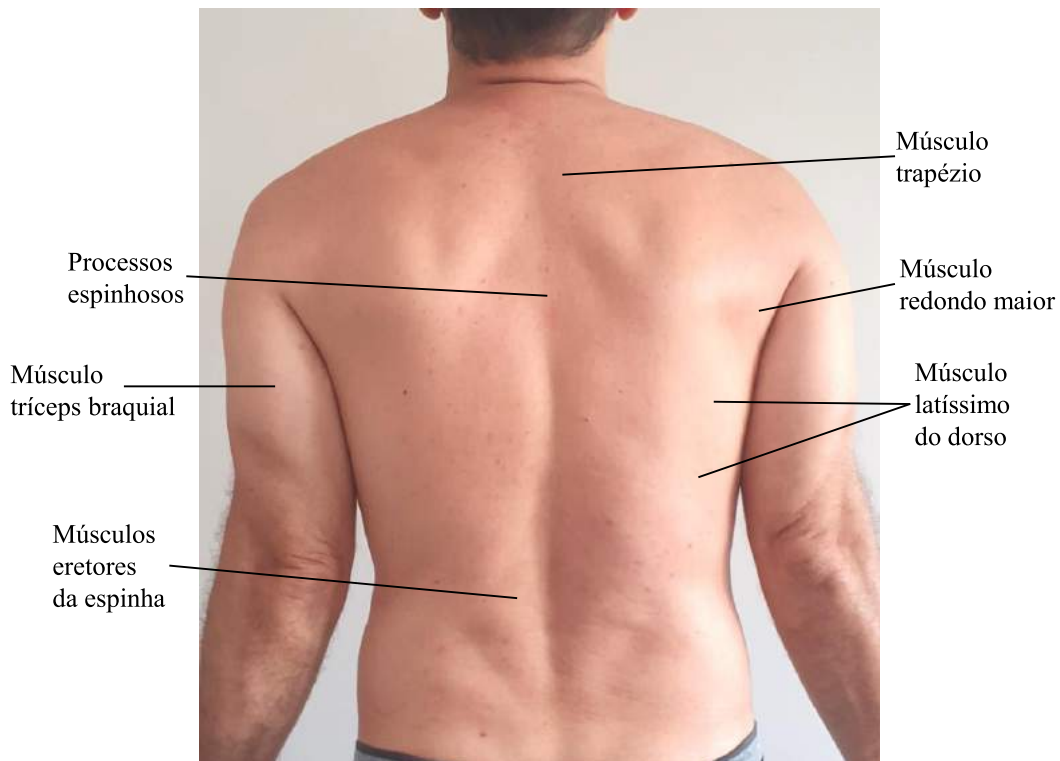


Fig. 1.3: Fotografia do dorso, mostrando a anatomia da região dorsal.

Região do tórax

No tórax o músculo mais evidente é o **peitoral maior** e as principais regiões são **clavicular** (contorno da clavícula), **peitoral** (músculo peitoral maior), **mamária** (ao redor das aréolas), **inframamária** (abaixo das aréolas), **esternal** (osso esterno), **clavipeitoral** (entre a clavícula e o músculo peitoral). As **costelas** podem ser palpadas e visualizadas em indivíduos mais magros. A **incisura jugular** pode ser vista na parte superior do manúbrio do esterno (Fig. 1.4).

A **ausculta cardíaca** faz parte do exame físico do paciente e é feita na região anterior do tórax com ajuda de um estetoscópio. O som produzido pela passagem do sangue pelas valvas cardíacas pode ser ouvido. As **bulhas cardíacas** são sons produzidos pelo impacto do sangue no interior do coração e nos grandes vasos. Existem três pontos de ausculta do lado esquerdo e um ponto no lado direito.

No segundo espaço intercostal esquerdo, ao lado do osso esterno é o ponto de ausculta da **valva pulmonar**. No quinto espaço intercostal esquerdo, ao lado do osso esterno é o ponto de ausculta da **valva tricúspide**. No quarto ou quinto espaço intercostal esquerdo, um pouco a esquerda da borda do osso esterno, no **ictus cordis** ou ponta do coração é o local de ausculta da **valva mitral**. No segundo espaço intercostal direito, ao lado do osso esterno é o ponto de ausculta da **valva aórtica**.

ANATOMIA DE SUPERFÍCIE

A **ausculta pulmonar** é um recurso importante na semiologia do tórax e é realizada com estetoscópio sobre a pele, nas partes anterior, posterior e lateral da região com o paciente preferencialmente sentado ou, se não for possível, em decúbito dorsal ou lateral, comparando os lados direito e esquerdo e os lobos pulmonares.

A ausculta anterior dos pulmões é realizada nas regiões **supraclavicular**, **infraclavicular** e **inframamária**. A ausculta posterior dos pulmões é realizada nas regiões **supraescapular**, **intraescapular** e **infraescapular**. Na ausculta pulmonar, o profissional deve perceber os sons normais como o **ruído laringotraqueal** e o **murmúrio vesicular** e identificar os ruídos patológicos como **roncos**, **sibilos** ou **crepitanes**.

Região do abdome

O abdome é a região abaixo do músculo diafragma até o diafragma da pelve. O **diafragma da pelve** é formado pelos músculos **levantador do ânus** e **coccígeo**. Outro fato digno de observação é que, o tórax ósseo ultrapassa o limite inferior da cavidade torácica, de forma que existem órgãos abdominais contidos no tórax ósseo, como fígado, estômago e baço.

As estruturas mais evidentes no abdome são o **músculo reto abdominal**, a **cicatriz umbilical (umbigo)**, a **linha alba** (união da aponeurose do reto abdominal na região sagital mediana), **linha semilunar** (borda lateral do reto abdominal), o **músculo serrátil anterior**, **margem da décima costela** e **músculo oblíquo externo**.

O **plano transpilórico** é uma linha horizontal que passa na margem inferior da oitava costela e pela primeira vértebra lombar. O **plano subcostal** é a linha horizontal que passa na borda inferior da décima costela e pela terceira vértebra lombar. O **plano supracristal** é a linha horizontal que passa pela parte mais elevada da crista ilíaca e pela quarta vértebra lombar. O **plano intertubercular** é a linha que passa pelos tubérculos das cristas do ilíaco. O plano transumbilical é a linha horizontal que passa pelo umbigo.

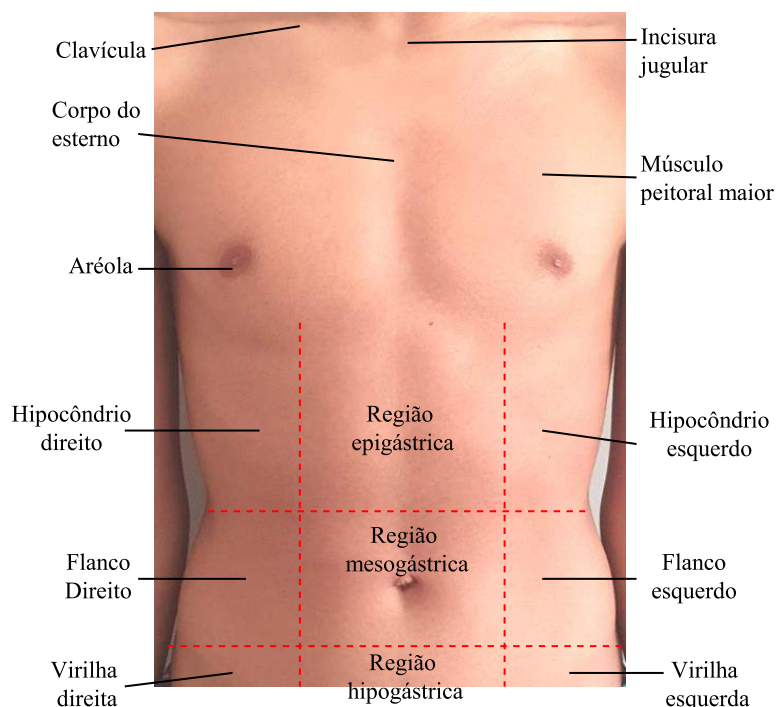


Fig. 1.4: Fotografia do tórax e abdome, mostrando as principais regiões superficiais.

O abdome pode ser dividido em **nove regiões**. Essa divisão serve para a localização externa dos órgãos abdominais. As regiões do abdome são **hipocôndrio** direito e esquerdo (partes laterais superiores), **epigástrico** (centro superior), **flanco** (lombar) direito e esquerdo (laterais e intermediárias), **mesogástrico** (central e intermediária), **fossa ilíaca** (virilha, região inguinal) direita e esquerda (laterais e inferiores) e **hipogástrico** (mediana e inferior) (Fig. 1.4).

Os órgãos do **hipocôndrio direito** são fígado, rim direito, colo ascendente e vesícula biliar. Os órgãos do **hipocôndrio esquerdo** são baço, rim esquerdo, colo descendente e cauda do pâncreas. Os órgãos do **epigástrico** são estômago, fígado e pâncreas. Os órgãos do **flanco direito** são intestino delgado, região do fígado, colo ascendente e rim direito. Os órgãos do **flanco esquerdo** porção do intestino delgado, pedaço do rim esquerdo e parte do colo descendente. Os órgãos do **mesogástrico** são estômago, pâncreas e colo transverso. Os órgãos da **fossa ilíaca direita** são apêndice vermiforme, ceco, colo ascendente e ovário direito (mulheres). Os órgãos da **fossa ilíaca esquerda** são colo sigmoide, colo descendente e ovário esquerdo (mulheres). Os órgãos do **hipogástrico** são colo sigmoide, reto, bexiga urinária (em ambos os sexos), útero, ovários e tubas (nas mulheres), próstata, vesícula seminal e ducto deferente (nos homens).

Região do períneo

Essa região pode ser dividida por uma linha que passa nas tuberosidades isquiáticas, em dois

triângulos que são o **triângulo retal** e o **triângulo urogenital**. O primeiro está incluso o orifício anal e o segundo, os órgãos sexuais.

Nessa região, observa-se a **rafe perineal**, que é uma linha sagital visível entre os órgãos genitais e o ânus. Os **órgãos sexuais externos masculinos e femininos** são visíveis na região. **No homem**, o pênis, o orifício anal, o escroto e os pelos pubianos podem ser observados. **Na mulher**, a vulva (grandes lábios, pequenos lábios, vestíbulo, o prepúcio, o clitóris, óstio da uretra e o óstio vaginal), o orifício anal e os pelos pubianos podem ser vistos.

Região do membro superior

Na lateral do ombro se observa um músculo volumoso e triangular, o **músculo deltoide**. No braço (do ombro ao cotovelo) é possível identificar alguns músculos como o **bíceps braquial** (face anterior) e o **tríceps braquial** (face posterior). A **veia cefálica** e a **veia basilica** podem ser observadas em alguns casos. O **músculo coracobraquial** está na face interna do braço. A **fossa cubital** é a região a frente do cotovelo, na face anterior do braço. Na região de cotovelo pode ser palpado o **olécrano** da ulna e nas laterais, os **epicôndilos** do úmero (Fig. 1.5). Na região de antebraço (do cotovelo ao punho), observa-se uma grande quantidade de veias na maioria das pessoas. Na face anterior do antebraço se observa a presença de músculos flexores como o **flexor radial do carpo** e o **tendão do músculo flexor superficial dos dedos**. Na face posterior se encontram os músculos extensores do antebraço como o músculo **extensor radial longo do carpo**, o músculo **extensor curto do carpo** e o músculo **extensor dos dedos**.

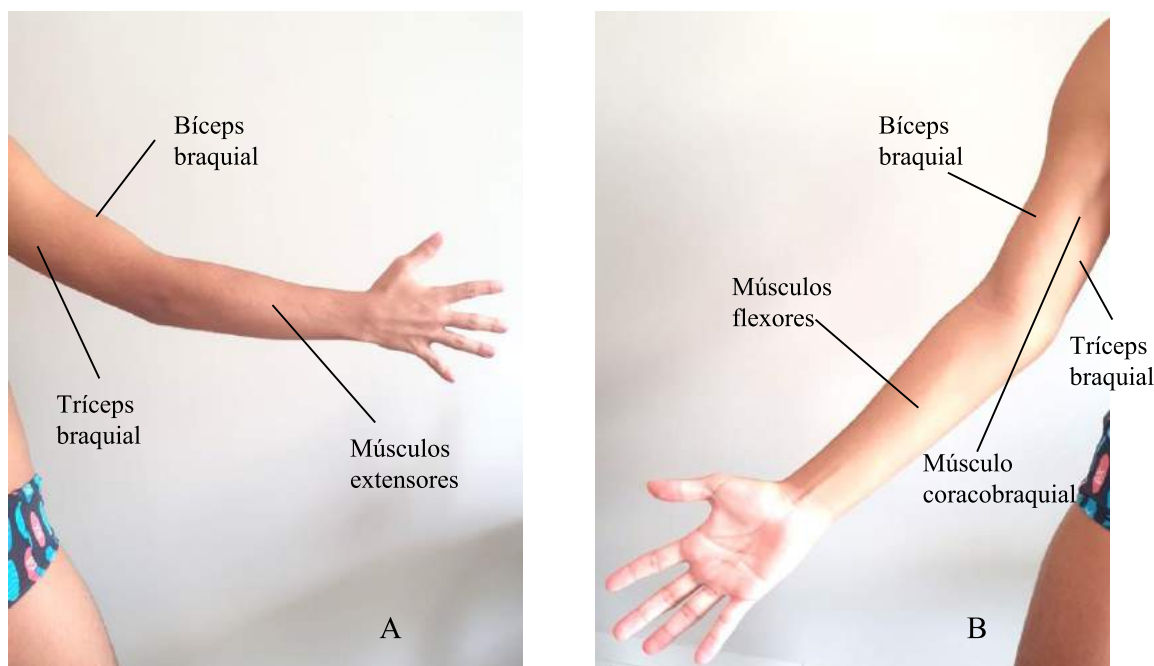


Fig. 1.5: Fotografias dos membros superiores. A. vista posterior; B. Vista anterior.

ANATOMIA DE SUPERFÍCIE

No punho, podem-se palpar os **processos estiloides** da ulna e do rádio e a **cabeça da ulna**. No dorso da mão, observam-se **muitas veias** e os **tendões dos músculos extensores**. Na palma da mão existem algumas **dobras de pele** como a **prega cutânea proximal do punho**, a **prega cutânea proximal da mão**, a **prega transversa proximal da palma** e a **prega transversa distal da palma**. O **arco palmar superficial** gira nas proximidades do final da prega transversa proximal da palma. O **arco palmar profundo** faz um arco mais amplo e gira cerca de três cm a proximal do arco palmar superficial. A ponta da extremidade distal dos dedos, no dorso da mão é protegida pelas **unhas**. Nas falanges distais, na região de pele da palma da mão, existem as **impressões digitais**, que são pequenas rugosidades dérmicas, com formato individual e singular. As impressões digitais são usadas na **identificação papiloscópica** em perícias forenses e criminais (Fig. 1.6).

Na face anterior, na extremidade distal do osso rádio, tem um ponto para aferição da frequência cardíaca, o **pulso radial** (artéria radial). No exame físico se utiliza os dedos indicador e médio pressionados na região. Não se deve usar o polegar, pois ele tem pulsação própria. O **pulso axilar** pode ser aferido, pressionando-se a região axilar. O **pulso braquial** pode ser palpado quando se pressiona a região média do braço, na face interna, entre os músculos bíceps e tríceps.

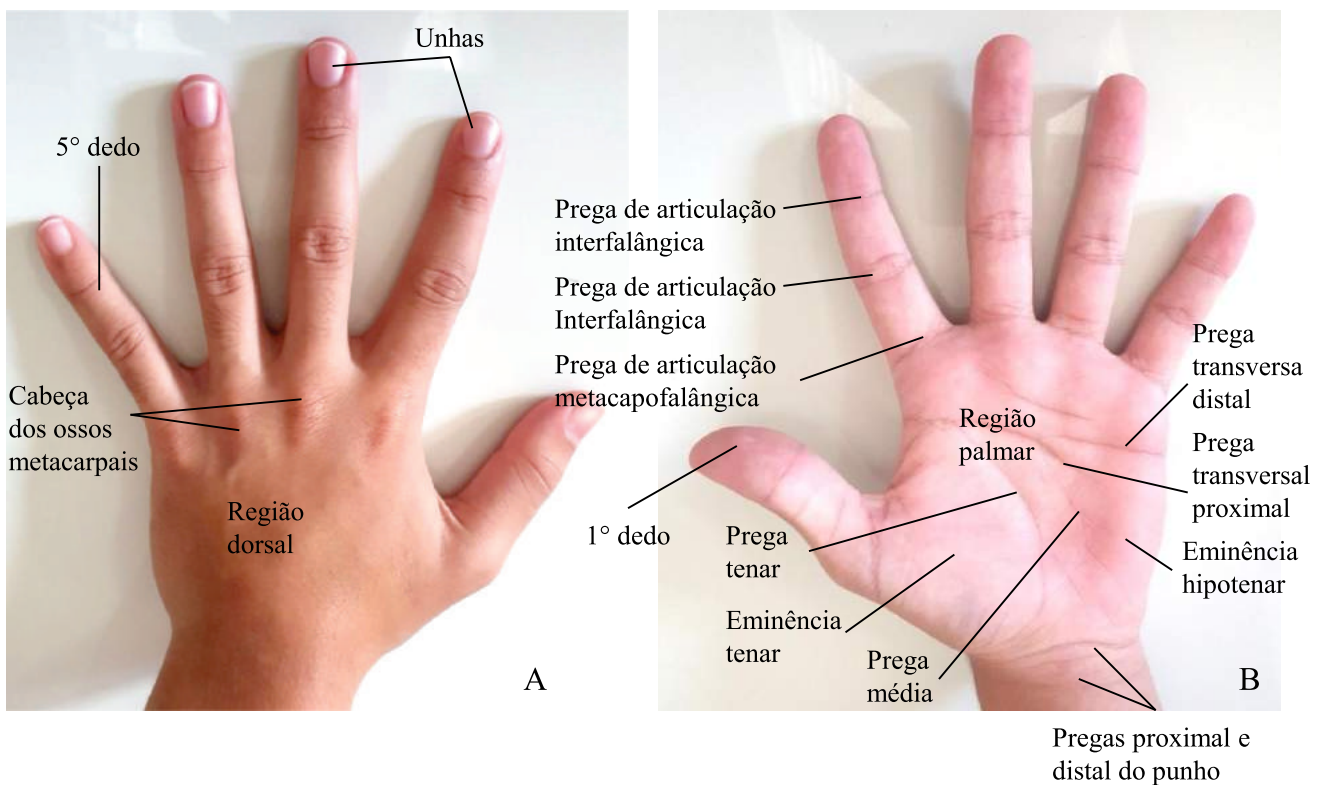


Fig. 1.6: Fotografias dos membros inferiores. A. Face dorsal; B. Face palmar.

Região do membro inferior

Na parte anterior da coxa (do quadril ao joelho) se observam o músculo **reto femoral**, o músculo **sartório**, os músculos **adutores** (parte interna) e mais abaixo, a **patela** é visível. Na parte posterior, destaca-se a **região glútea**, onde se localizam o músculo **glúteo máximo** e o músculo **glúteo médio**. A **crista sacral** e a **crista ilíaca** são palpadas na parte superior entre os glúteos. Também se observam os **músculos da região posterior da coxa**. Por trás do joelho existe a região denominada de **fossa poplíteia**. A **fossa poplíteia** é local de passagem de muitas estruturas importantes como **nervo fibular comum**, **nervo tibial**, **tendões de músculos como o semitendíneo e semimembranáceo**, **artéria poplíteia**, **veia poplíteia** e **veia safena parva** (Fig. 1.7).

Na perna (do joelho ao tornozelo), na face anterior, destaca-se a **margem anterior da tibia**, o músculo **tibial anterior** e a **tuberosidade da tibia**. Nessa região, existem os **músculos extensores dos dedos e do pé**. Na face posterior, destaca-se o músculo **gastrocnêmio** e o **tendão de Aquiles** que se projeta para se inserir no osso calcâneo. Na extremidade distal da perna sobressaltam o **maléolo da tibia** e o **maléolo da fibula**. Na face superior do pé são visíveis os **tendões dos músculos extensores longos dos dedos** e o **tendão do músculo extensor longo do hálux**.

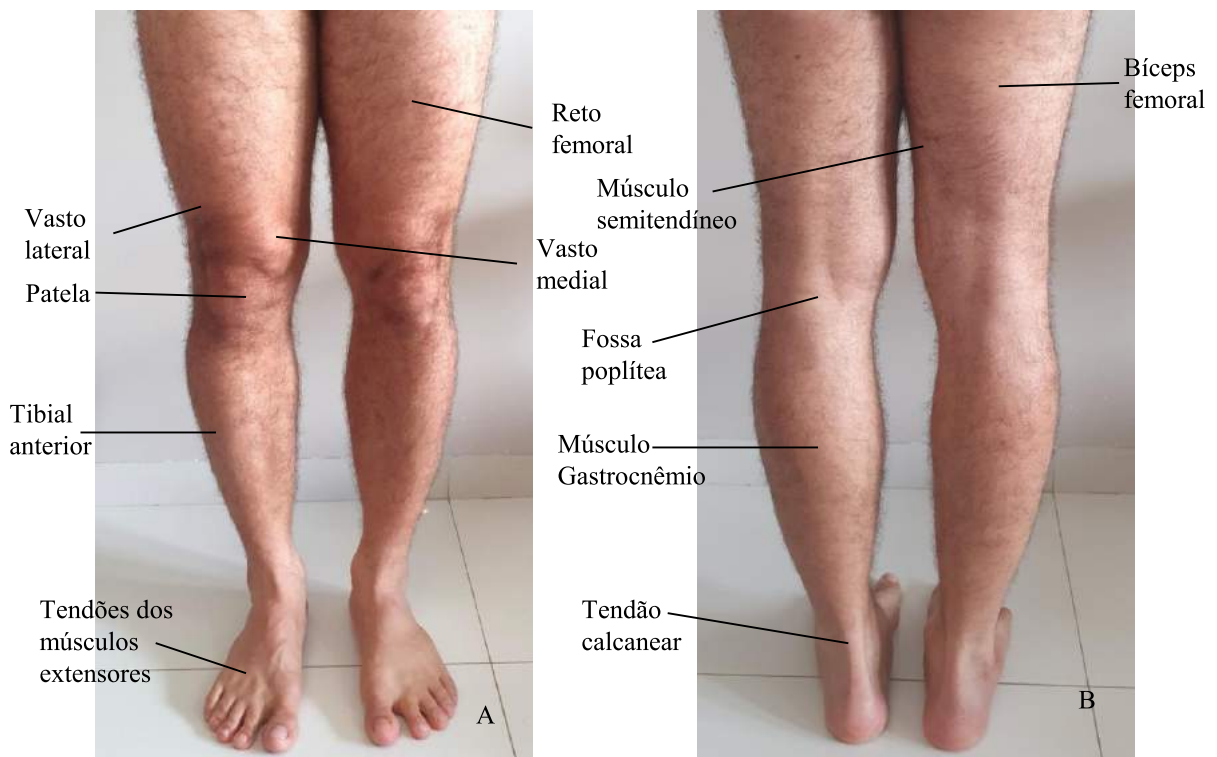


Fig. 1.7: Fotografias dos membros inferiores. A. Vista anterior; B. Vista posterior.

ANATOMIA DE SUPERFÍCIE

O pé pode ser dividido em três partes que são **anterior, média e posterior**. A **parte anterior ou antepé** corresponde ao **metatarso** e as **falanges**. A **parte média ou mediopé** é formada pelos **ossos navicular, cubóide e cuneiformes**. A **parte posterior ou retropé** é composta pelos **ossos talo e calcâneo**. A parte do pé que toca o solo é chamada de **planta do pé**. A parte do pé que se volta para cima é denominada de **dorso do pé**. O dorso do pé é caracterizado pela presença de **veias visíveis** e pelos **tendões dos músculos extensores**. A ponta (extremidade distal) da parte superior dos artelhos é protegida pelas **unhas** (Fig. 1.8).

As principais regiões de pulso nos membros inferiores são o **pulso da artéria femoral** que fica na região anterior da coxa, há 3 cm abaixo da virilha, **pulso poplíteo** que fica na fossa poplíteia e o **pulso tibial** que fica abaixo do maléolo medial.

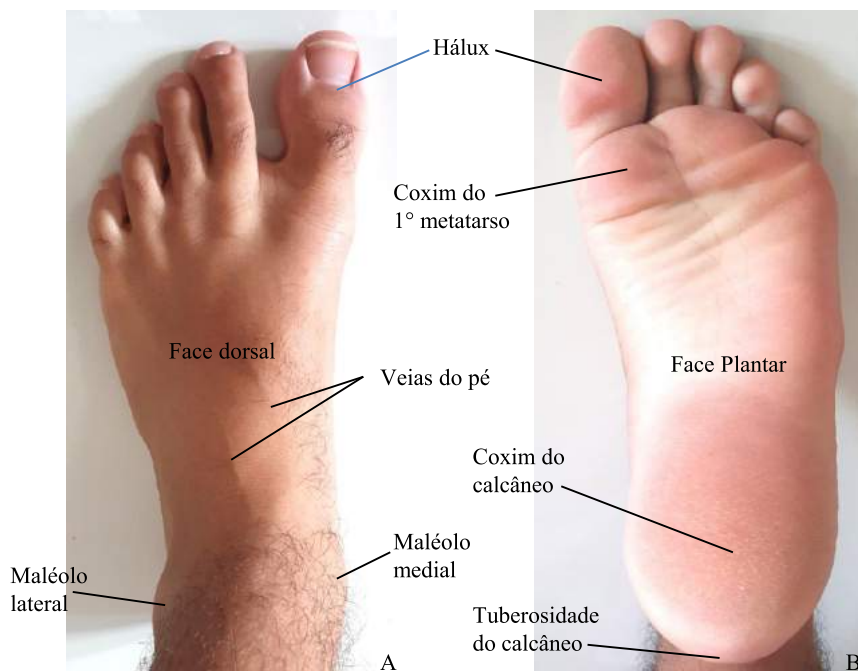

Fig. 1.8: Fotografias dos pés. A. Vista dorsal; B. Vista plantar.



Tegumento

Tegumento ou pele é o tecido de revestimento que recobre as superfícies externas do corpo, com objetivo de proteger e isolar das ações maléficas do meio ambiente. Envolve o corpo e tem massa aproximada de 16% da massa corporal total. A espessura da pele vai variar de acordo com a localização, idade, sexo. A pele das regiões das plantas dos pés e das palmas das mãos é do tipo grossa (espessa camada de queratina), por conta da maior ação mecânica do local. As mulheres, as crianças e os idosos apresentam pele mais fina que os homens adultos.

A pele tem características elásticas e coloração variável de acordo, principalmente, com a concentração de **melanina** (pigmento castanho-escuro) e também pelos **carotenos** e pelo **sangue**.

O **verniz caseoso** é uma secreção oleosa que envolve a pele do feto nos últimos dias do período pré-natal. Essa substância tem a função de proteger a pele, facilitar a passagem durante o parto e é formada por células descamadas da epiderme e gordura da pele.

A pele apresenta duas camadas uma **externa** e outra **interna**. A **camada externa** e chamada de **epiderme** e a **camada interna** denominada de **derme**. A epiderme é formada por cinco estratos que são **germinativo, espinhoso, granuloso, lúcido** e **córneo**. A **derme** fica abaixo da epiderme e possui **tecido conjuntivo e estruturas vasculonervosas e glândulas**.

O **estrato germinativo ou basal** é o mais interno é formado por células cilíndricas. Nesse estrato se observa a presença de células tronco que formam os outros tipos de células da epiderme. As mitoses que ocorrem nessa camada vão levando as células para as camadas mais externas da pele, ocorrendo à renovação do tecido epitelial.

O **estrato espinhoso** possui células poligonais com pontes que através das quais, seus citoplasmas são ligados, os desmossomos, com isso, dando-lhe o aspecto de espinhos.

O **estrato granuloso** possui células achatadas e enfileiradas com grânulos de queratina-hialina e apresentam terminações nervosas.

O **estrato lúcido** está abaixo do estrato córneo e apresenta eleidina, uma substância gordurosa que hidrata a pele. Suas células são bem delgadas, sem núcleo e transparentes, por isso, chamado lúcido.

O **estrato córneo** apresenta células sem vitalidade e ricas em queratina, achatada e parecidas com escamas. Esse estrato apresenta duas lâminas e a lâmina mais externa está sempre em descamação. Essa

TEGUMENTO E ESTRUTURAS ANEXAS

camada varia de espessura de acordo com o tipo de pele, grossa ou fina.

A **derme ou cório** apresenta duas camadas que são **camada papilar** e **camada reticular**. A **camada papilar** é mais interna e fica entre a camada germinativa da epiderme e camada reticular da derme. Essa camada possui as papilas que são terminações nervosas. A **camada reticular** é mais externa possui feixes de fibras colágenas bem associadas, fibras elásticas e a presença de células como macrófagos, linfócitos e mastócitos. Entre as células e fibras existe a substância fundamental amorfa rica em ácido hialurônico, proteína e minerais.

A **hipoderme** ou **tecido subcutâneo** fica abaixo da derme, por isso é a camada mais interna do tegumento. Apesar da conexão com a **derme** através de **fibras colágenas e elásticas**, a hipoderme não é considerada como componente da pele, porque fica difícil sua distinção da derme. Essa região contém quantidades variáveis de **tecido adiposo** a depender do sexo, biótipo e região do corpo. As **funções** da hipoderme são **servir de conexão, proteção de órgãos e ossos, isolante térmico, reserva energética e produção do hormônio leptina**. A **leptina** atua na diminuição da ingestão de alimentos e no aumento do gasto calórico.

As **artérias da pele** se dispõem na tela subcutânea, no tecido adiposo que fica entre a pele e no periósteo ou a fáscia, permitindo o deslizamento desses vasos. Esses tubos cilíndricos vão irrigar a gordura, os folículos pilosos, glândulas sebáceas e glândulas sudoríparas. As **veias da pele** vão formar os plexos venosos cutâneos, com anastomoses arteriovenosas. Os **vasos linfáticos** da região formam os plexos superficial e profundo. Os **nervos** estão ligados pelas terminações às camadas da epiderme e da derme.

Estruturas anexas da pele

Glândulas sudoríparas

As **glândulas sudoríparas** são **exócrinas**, do tipo **merócrinas** (eliminam o suor, sem eliminação do citoplasma) e têm **inervação colinérgica**. Apresentam uma estrutura simples, com um **ducto excretor**, que consiste em um tubo enovelado na região mais interna e um **corpo**, com formato oval ou redondo. As glândulas são irregularmente distribuídas pelo corpo, de forma que são numerosas na fronte, nas palmas da mão e na sola do pé, em pequena quantidade, nas coxas e na nuca e ausentes, no meato acústico externo, na glândula e no prepúcio.

Glândulas sebáceas

As **glândulas sebáceas** são **exócrinas**, do tipo **holócrinas** (eliminam a secreção, juntamente com o citoplasma, são desintegradas e regeneradas) e produzem uma substância adiposa, o sebo, que tem ação de impermeabilização e antisséptica. Essas glândulas são pequenas e em forma de saco e podem estar

associadas aos pelos. São abundantes no couro cabeludo e na face. As glândulas sebáceas se localizam na camada papilar da derme, são multilobuladas, com ductos de excreção e seus bulbos sebáceos possuem células germinativas.

Unhas

As **unhas** são produzidas pela epiderme para proteção das falanges distais, nas pontas dos dedos. A estrutura da unha é formada por uma **lâmina córnea** encurvada e transparente de 0,5 mm de espessura. A unha está encaixada no **leito ungueal** e no **hiponíquio**. A curva proximal possui uma prega de pele, o **vale da unha**, na região de **raiz da unha**. O vale da unha forma a bolsa da unha e no fundo dessa bolsa, existe a **matriz da unha**. A parte esbranquiçada em forma de meia lua é a **lúnula**. A membrana que cobre a margem proximal da lúnula é o **epiníquio**. Lateralmente, nas margens laterais existe um sulco, a **prega da unha**. Acima da prega, nas margens se forma a **cutícula**. A margem distal da unha é chamada de **borda livre** (Fig. 2.1).

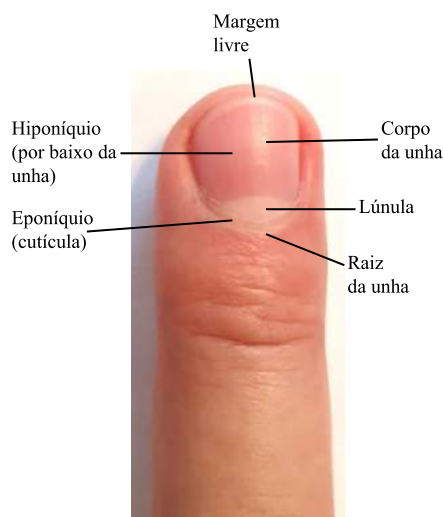

Figura 2.1: Unha.

Pelos

Os **pelos** são encontrados ao longo de quase todo corpo. Os pelos mais grossos são encontrados no rosto masculino, cílios e em regiões genitais. Um pelo é formado por uma **raiz** e uma **haste**. A **raiz** vai convergir do **bulbo piloso**, que está contido no interior de um **folículo**. No fundo do folículo se encontra a **papila**. O **bulbo piloso** contém a matriz germinativa que permite o crescimento do pelo. A **haste pilosa** é dividida em **medula**, **córtex** e **cutícula**. Na **cutícula** existem pequenas feixes fibras musculares lisas chamadas de eretores do pelo. O **folículo do pelo** apresenta duas camadas nervosas que são **túnica externa** e **túnica interna**. A **túnica externa** é fibrosa, vascularizada e se continua com a derme. A **camada interna** se adere à raiz do pelo e apresenta as bainhas radiculares interna e externa.

SISTEMA MUSCULOESQUELÉTICO



Graças a esse sistema podemos nos movimentar através da ação de estruturas contráteis (músculos), estruturas duras que dão forma ao corpo e permitem movimentos em alavanca (ossos) e de regiões flexíveis (articulações). Nesse sentido, pode-se afirmar que esse sistema apresenta três componentes que funcionam em conjunto e em sintonia que são: Os ossos, as juntas e os músculos.

Osteologia

A osteologia é a parte da anatomia que estuda os ossos. O esqueleto humano apresenta **206 ossos** e pode ser dividido em **axial** e **apendicular**. O **esqueleto axial** possui 80 ossos, fica no centro do corpo, sendo formado pelos ossos da cabeça, coluna vertebral, esterno e costelas. O **esqueleto apendicular** apresenta 126 ossos, sendo formado pelos ossos que formam os cíngulos superior (cintura escapular) e inferior (cintura pélvica), que conectam os membros ao esqueleto axial, e pelos ossos dos membros superiores e pelos ossos dos membros inferiores.

Quanto à forma, os ossos apresentam ser: **longos, curtos, planos, irregulares, sesamóides e suturais** ou **wormianos**. Os **ossos longos** apresentam um comprimento que sobressai as demais medidas e como exemplo, podem-se citar a tíbia, o úmero e o fêmur. Os **ossos curtos** têm comprimento e largura semelhantes e como exemplo, podem-se citar ossos carpais e tarsais. Os **ossos planos** são finos, em forma de lâmina e possuem três camadas, a externa e a interna de tecido ósseo compacto e a camada intermediária de tecido ósseo esponjoso (díploe) e como exemplo, têm-se os ossos do crânio. Os **ossos irregulares** apresentam formas complexas, como exemplo, têm-se os ossos da coluna vertebral. Os **ossos sesamóides** se desenvolvem em regiões de tendão com grande atrito. Como exemplo, têm-se a rótula ou patela. Os **ossos wormianos** são pequenos ossículos, de número variado de pessoa para pessoa e localizados entre as suturas dos ossos do crânio (intra-suturais).

Os ossos podem ser estudados através de exames de imagem, como radiografia. Nelas é possível o diagnóstico de fraturas, visualização de alterações patológicas ósseas e articulares, avaliação de potencial de crescimento e presença de tumores ósseos. Também, o uso de impressoras 3D tem permitido a reprodução de órgãos, ossos e segmentos do corpo em escala real, produzidos com materiais rígidos ou maleáveis, que servem para o aprendizado nos cursos da área da saúde.

SISTEMA MUSCULOESQUELÉTICO

Esqueleto axial

Ossos da cabeça

A cabeça óssea apresenta 22 ossos e pode ser dividida em oito **ossos do neurocrânio** e 14 **ossos do viscerocrânio**. Os **ossos no neurocrânio** são frontal, parietais, temporais, occipital, etmoide e esferoide. Os **ossos do viscerocrânio** são lacrimais, nasais, conchas nasais inferiores, vómer, zigomáticos ou malares, palatinos, maxilas e mandíbula (Figs. 3.1, 3.2, 3.3, 3.4, 3.5, 3.6 e 3.7).

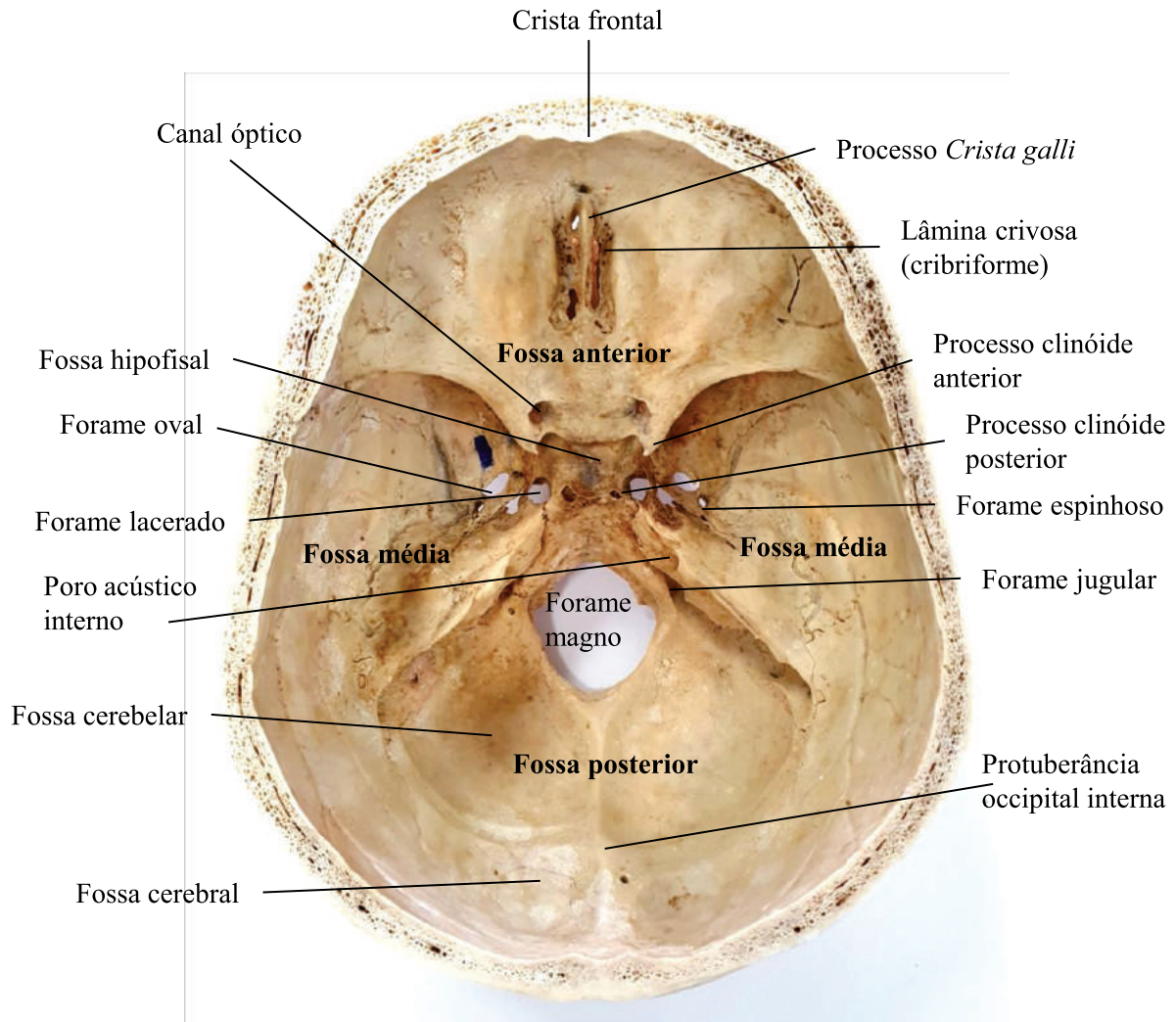


Fig. 3.1: Base da cabeça óssea.

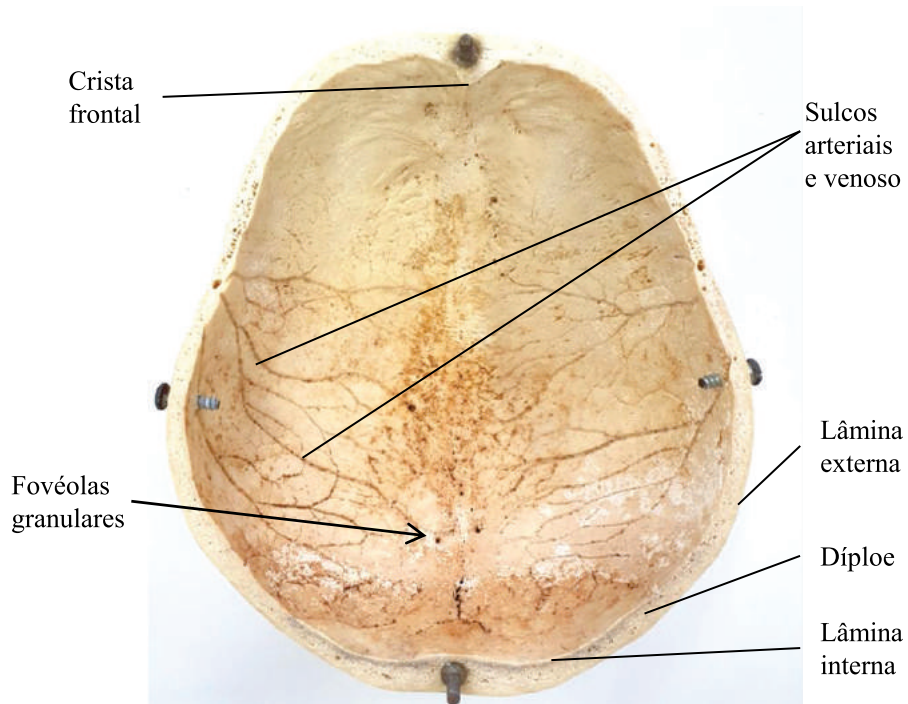


Fig. 3.2: Calota da cabeça óssea.

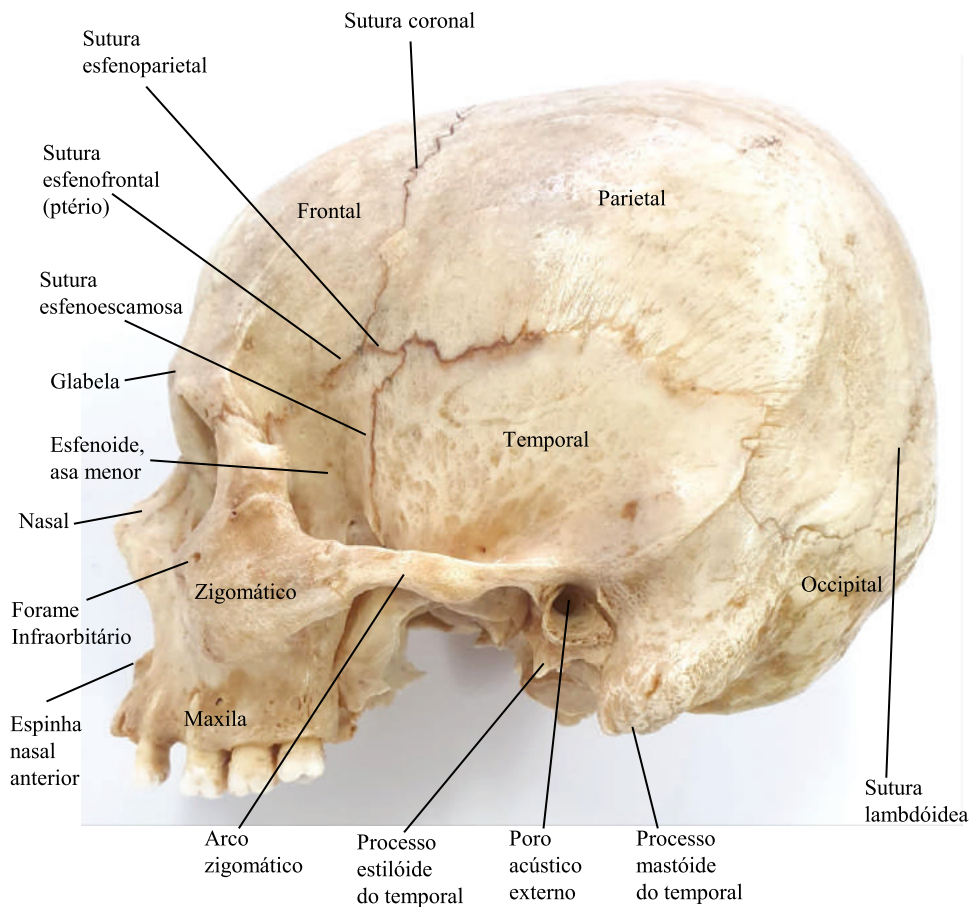


Fig. 3.3: Perfil da cabeça óssea.

SISTEMA MUSCULOESQUELÉTICO

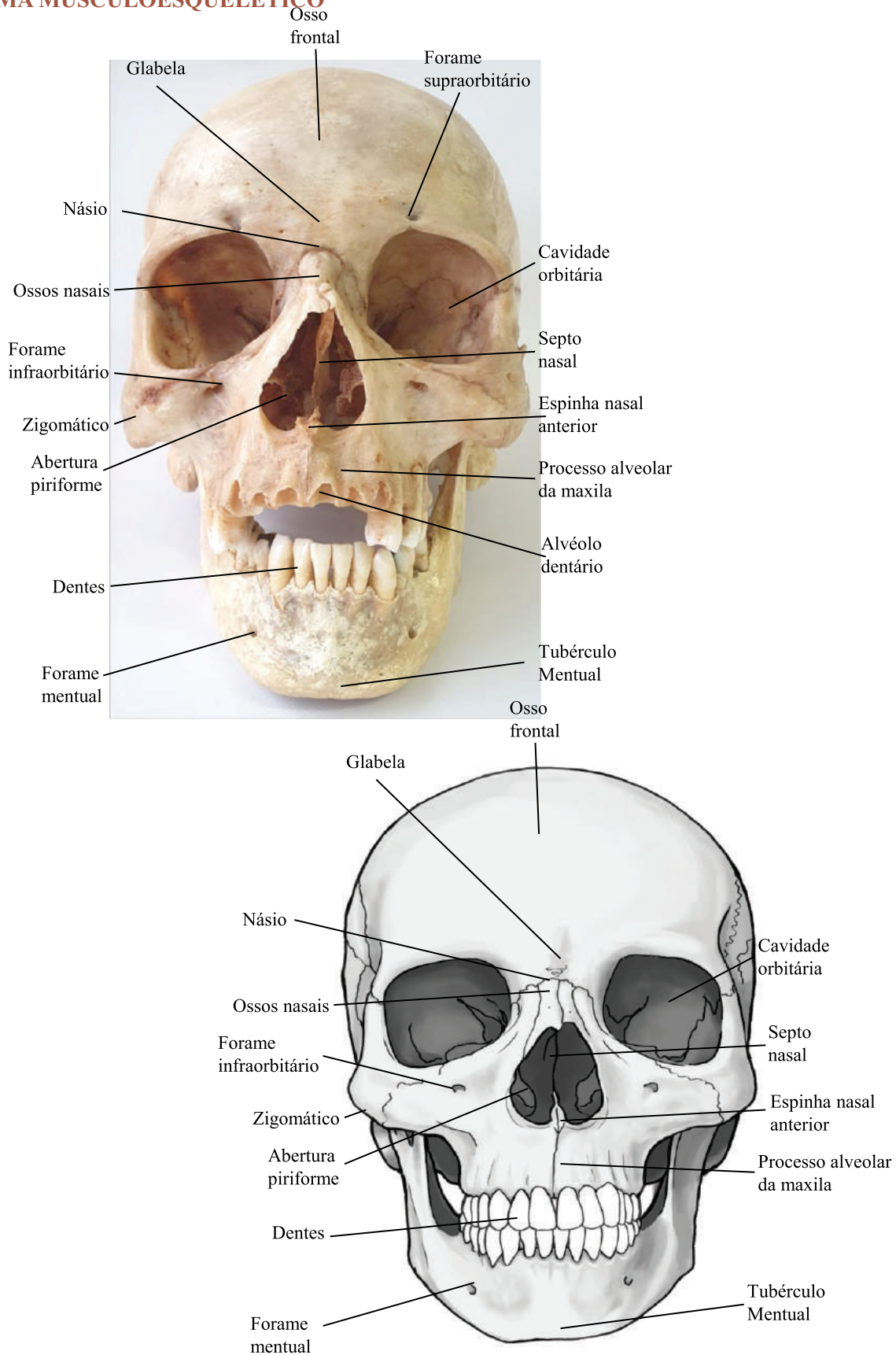


Fig. 3.4: Vista frontal da cabeça óssea.

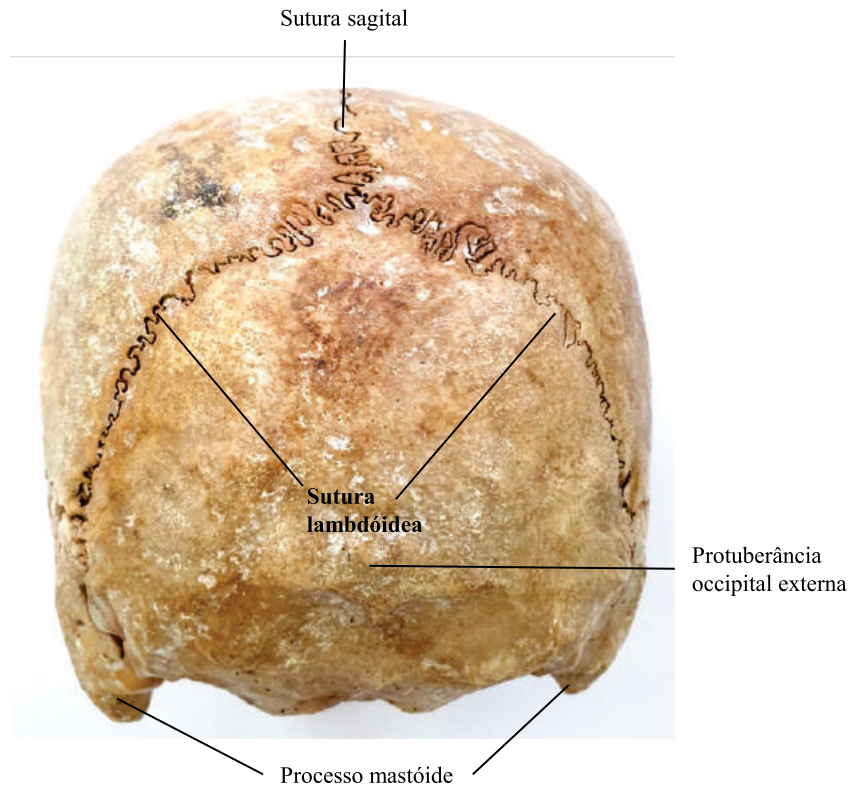


Fig. 3.5: Vista posterior da cabeça óssea.

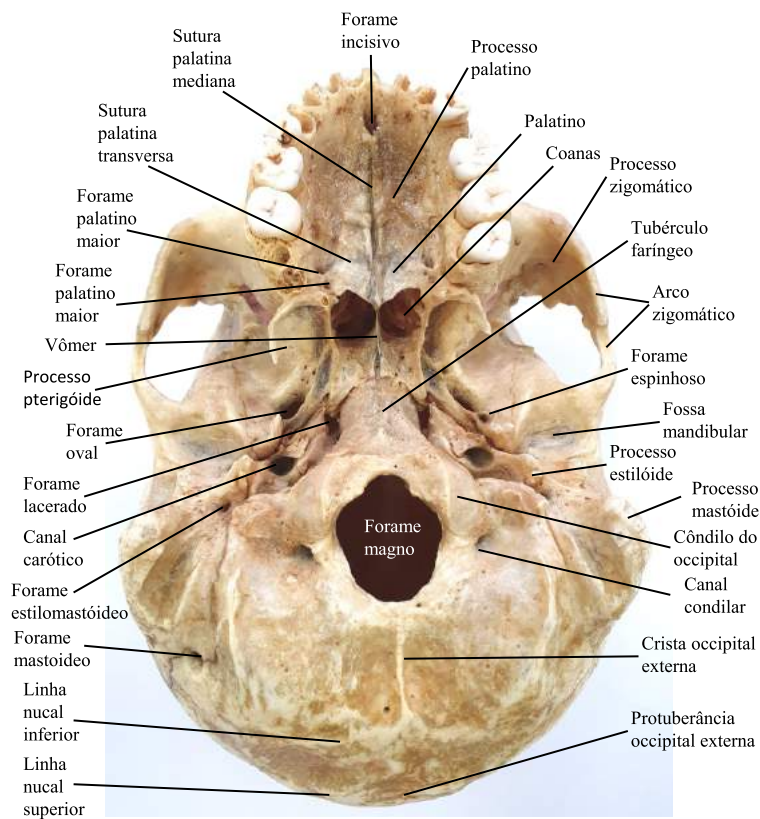


Fig. 3.6: Vista inferior da cabeça óssea.




Fig. 3.7: Vista superior da cabeça óssea.

Ossos do neurocrânio

Frontal

É um osso ímpar que faz parte da frente, parte anterior da cabeça óssea. Apresenta duas porções: a **escama** e a **porção orbital**. Esse contribui na formação das **fossas temporais** e **nasais**, bem como na **cavidade orbitária**. O **frontal apresenta duas faces** que são a **externa** e a **interna**. A **face externa** é dividida em três partes que são **frontal, orbital e temporal**. A **face interna** apresenta, na parte mediana, a **crista frontal** e o **forame cego**. Lateralmente e de ambos os lados da linha mediana, encontram-se no interior do osso, os **seios frontais**. Os **seios frontais** se situam de cada lado da crista frontal e se comunicam com o meato médio através do ducto frontonasal (nasofrontal).

Na **face anterior** da parte externa, em crânio de crianças, observa-se na linha mediana, a **sutura metópica** e na junção dos arcos superiores, a **glabella** que é o local de fixação do músculo frontal.

Superiormente aos arcos orbitais se observam os **forames supraorbitários**. Na **parte orbital** se observa principalmente uma depressão, na qual, abriga a glândula lacrimal, a **fossa** ou **fóvea lacrimal**. A **parte lateral** do osso vai contribuir na formação da **fossa temporal**. A **face interna** se apresenta côncava, com **fovólas granulares e sulcos meníngeos** para alojar o lobo frontal do cérebro e as meninges.

Parietais

São ossos pares que apresentam forma quadrilátera. Os parietais apresentam **duas faces, interna e externa; três margens que são anterior, superior e inferior; quatro ângulos que são anterossuperior, anteroinferior, posteroinferior e posterior**. A **face externa** é convexa, apresenta as **linhas temporais superior e inferior** e forma parte da **fossa temporal**. A **face interna** é côncava e apresenta a **granulações aracnóideas** que são depressões profundas e irregulares.

Temporais

São os ossos pares mais complexos da cabeça, juntamente com o esfenóide. Em seu interior abrigam o órgão vestibulococlear. Os temporais apresentam **duas faces, interna e externa; três partes que são: porção petrosa, porção escamosa e porção timpânica; três processos que são mastóide, estilóide e zigomático**.

Na **face externa** da porção escamosa se observa a **linha temporal** que dá origem ao músculo temporal. Nessa face, observa-se uma depressão na vista inferior do osso, a **fossa mandibular ou cavidade glenóide**, que se articula com o **processo condilar da cabeça ou côndilo da mandíbula**. O **poro** e o **meato acústicos externos** se constituem na entrada para ouvido se localizam no centro da porção timpânica do temporal.

O **processo mastóide** é uma elevação óssea que se projeta na região inferior do osso, por trás do pavilhão da orelha externa. O **processo estilóide** é uma projeção fina e pontiaguda, na região inferior do osso, no qual se insere alguns músculos, entre eles, o **músculo estilofaríngeo**. O **processo zigomático** se liga ao **processo temporal do osso malar**, formando o **arco zigomático**.

Na **face interna** do osso temporal se observa o **meato acústico interno**, além da **impressão trigeminal** que aloja o gânglio do nervo trigêmeo (NC V); **sulco e forame mastoideos** e na **face interna do processo mastóide**, o **seio sigmóide**. Atrás desse seio repousa o cerebelo.

Occipital

Ossos ímpar de formato losangonal, que apresenta **duas faces: interna e externa; quatro ângulos e quatro margens**. O occipital é um osso que se articula com a primeira vértebra (C1) ou atlas, através dos **côndilos do occipital**, e com os ossos do crânio temporais, esfenóide e parietais.

SISTEMA MUSCULOESQUELÉTICO

A **face externa** desse osso é convexa e apresenta os seguintes elementos: um forame de grande abertura para passagem da medula espinhal, o **forame magno**. Nas laterais desse forame, na parte inferior se observa os **côndilos do occipital**. Na base dos côndilos existe uma perfuração, o **canal do hipoglosso** que serve como passagem do XII nervo craniano. Na superfície basilar do osso se observa a 1 cm adiante do forame magno, o **tubérculo faríngeo** que se insere a rafe da faringe. Posteriormente ao forame magno se observam os seguintes elementos, **protuberância** e **crista occipitais externas** e as **linhas nucais superior e inferior**.

A **face interna** se apresenta côncava e aloja os **polos occipitais do cérebro e os hemisférios cerebelares**. A **região anterior do forame magno** apresenta uma escavação o **canal basilar**, por onde passa a artéria basilar. A **face interna** apresenta quatro depressões que são separadas por uma crista em forma de cruz, a crista occipital interna, cujo centro se encontra mais projetado, a **protuberância occipital interna**. As duas depressões mais anteriores são chamadas de **fossas cerebrais** e as duas mais dorsais, chamam-se **fossas cerebelares**. Essas fossas alojam os hemisférios cerebrais e cerebelares respectivamente.

Esfenóide

O esfenóide é um osso complexo e ímpar, situado na base do crânio. Seu formato lembra um morcego planando no ar. Esse osso possui uma porção central denominada **corpo**, duas **asas maiores**, duas **asas menores** e dois **processos pterigoideos**.

Na **face interna e superior** do osso, observa-se superiormente a **sela turca** ou **túrsica** que apresenta a **fossa hipofisal**, cavidade onde repousa a glândula hipófise ou pituitária. Uma elevação sobressai à região anterior da sela, o **tubérculo da sela** e as extremidades desse tubérculo se voltam para duas projeções, os processos **clinóides anteriores**. No **limite posterior da sela** existe uma elevação denominada de **dorso da sela** e as extremidades do dorso, de cada lado, apresentam os **processos clinóides posteriores**.

As **faces laterais do esfenóide** se articulam com o osso temporal e apresentam um sulco de trajeto curvo denominado de **sulco carótico**, onde passa a **artéria carótida interna** e o **nervo oculomotor** (NC III). As **asas maiores** apresentam na sua face interna, as **eminências mamilares** e **impressões digitais** que alojam parte do lobo temporal do cérebro. As **asas menores** apresentam em suas bases, o **canal óptico** por onde passa o **nervo óptico** (NC II) e a **artéria oftálmica**. O **corpo do osso** é escavado por duas cavidades separadas por uma delgada lâmina óssea, os **seios esfenoidais**, que se abrem no meato superior das fossas nasais.

A **face superior da asa maior** forma parte da fossa média do crânio e na região de limite com o corpo do esfenóide, observa-se o **forame redondo** que dá passagem ao nervo maxilar. Lateral e posterior a

esse existe o **forame oval** que serve de trajeto para o nervo mandibular e a artéria meníngea acessória. O **forame espinhoso** fica posterior e lateralizado ao forame oval. O **forame espinhoso** serve de passagem da artéria meníngea média.

Os **processos pterigóides** são projeções que partem de cada lado na face inferior do corpo e das asas maiores, apresentam **duas lâminas** que são: **lateral e medial** e delimitam uma região chamada de **fossa pterigóide**. Essa fossa é local de origem dos músculos pterigoideo medial e tensor do véu palatino.

Etmóide

É um osso ímpar da base do crânio, que tem o frontal adiante e o esfenóide posteriormente. Esse osso apresenta **lâmina vertical, lâmina horizontal e duas massas laterais**. As **massas laterais** apresentam **seis faces** que são **superior, interna, inferior, lateral, anterior e posterior**. As **faces internas das massas laterais** apresentam projeções ósseas denominadas de **conchas nasais superiores e médias**. Entre a concha nasal superior e média existe uma depressão em forma de sulco, denominada de **meato superior**. Abaixo da concha nasal média se observa o **meato médio**.

A **lâmina vertical** se divide em **duas partes**: uma porção superior chamada de **processo crista galli** e outra parte inferior denominada de **lâmina perpendicular do etmóide**. O **processo crista galli** é uma projeção triangular que sobressalta na base do crânio e contribui na formação do **forame cego**. A **lâmina perpendicular** contribui juntamente com o vômer na formação do **septo ósseo do nariz**.

A **lâmina horizontal** se apresenta fenestrada com pequenos orifícios, sendo denominada de **lâmina crivosa ou cribiforme**. Pelos orifícios passam as fibras do **nervo olfatório** (NC I) para formar o bulbo olfatório que se continua até a região olfatória primária do encéfalo, giro para-hipocampal e úncus.

Internamente, o osso apresenta o **labirinto etmoidal** que se assemelha a uma colmeia de abelhas. Esse labirinto é formado por muitas cavidades, que são as **células etmoidais anteriores, médias e posteriores**. Existe uma projeção na parede lateral do meato médio, a **bula etmoidal** que contém em seu interior as células **etmoidais médias**. As **células etmoidais anteriores** se abrem no meato médio. As **células etmoidais médias** se abrem acima da bula etmoidal. As **células etmoidais posteriores** drenam no meato superior.

Martelo, Bigorna e Estribo

O **martelo** é o maior dos três ossos e suas partes são **cabo, cabeça, colo e processos anterior e lateral**. A **bigorna** é o segundo osso e possui **ramos longo e curto e o corpo**. O corpo da bigorna se articula com a cabeça do martelo. O **estribo** é o terceiro osso e suas partes são **cabeça, base e ramos anterior e posterior**. O músculo estapédio movimenta o estribo.

SISTEMA MUSCULOESQUELÉTICO

Ossos do viscerocrânio

Lacrimais

São ossos pares da face, com formato de lâmina fina e frágil, situados na parede medial anterior da órbita. Esses ossos são bem pequenos e apresentam **duas faces: interna e externa** e **quatro margens**. A **superfície externa** apresenta o **hâmulo lacrimal** que se insere o músculo orbicular dos olhos. Os lacrimais se articulam com quatro ossos que são: maxilas e conchas nasais inferiores, frontal e etmóide.

Nasais

São ossos pares em formato quadrangular que formam o arcabouço do nariz. Os **nasais** apresentam **duas faces e quatro margens**. As faces são a **anterolateral ou externa** e a **posteromedial ou interna**. A **margem superior** se articula com o osso frontal. A **margem medial** se articula como o seu homônimo do lado oposto. A **margem lateral** se relaciona com o processo frontal da maxila. A **margem inferior** é livre e nesse local se insere as cartilagens alares das asas do nariz.

Vômer

É um osso ímpar que faz parte do septo ósseo do nariz, juntamente com a lâmina perpendicular do etmóide. O **vômer** fica situado posteroinferiormente no septo do nariz e tem formato quadrangular, com **duas faces e quatro bordas ou margens**. As **faces são direita e esquerda** e as **margens são anterior, posterior, superior e inferior**. A **borda anterior** se articula com a lâmina perpendicular do etmóide. A **borda posterior** é o limite médio das coanas.

Zigomáticos ou malares

Os zigomáticos são ossos pares, denominados popularmente de maçãs do rosto, apresentam formato losangonal com **quatro margens ou bordas, quatro ângulos** e **três faces que são malar, temporal e orbital**. Na **face temporal**, observa-se o **forame zigomácticotemporal** que dá passagem a um nervo homônimo. O osso malar apresenta três projeções que são os **processos frontal, maxilar e temporal**. O **processo frontal** se articula com o processo zigomático do osso frontal. O **processo maxilar** se articula com a maxila. O **processo temporal** se articula com o processo zigomático do osso temporal, formando o arco zigomático. As bordas são **ântero-superior, pósterio-superior, ântero-inferior e pósterio-inferior**. A **margem posteroinferior** dá inserção ao músculo masseter.

Conchas nasais inferiores

São ossos pares e individualizados. As conchas nasais superiores e médias ficam no osso etmóide. As **conchas nasais inferiores** apresentam **duas faces, duas bordas ou margens e duas extremidades**. As

faces são a **lateral** e a **medial**. A **face lateral** tem formato côncavo e forma o **meato nasal inferior**. As margens são **superior, inferior, anterior e posterior**. A **borda superior** apresenta três processos que são **processo lacrimal, processo etmoidal e processo maxilar**. A **margem anterior** se articula com a maxila. A **margem posterior** se articula com o osso palatino.

Maxilas

São ossos pares que formam a arcada superior da cavidade bucal, aloja os dentes superiores e apresenta uma escavação denominada de **seio maxilar**. As **maxilas** contribuem na formação de quatro cavidades que são **cavidade bucal, cavidade nasal, cavidade orbital e seio maxilar**. As maxilas são formadas por **um corpo e quatro processos** que são **alveolar, frontal, zigomático e palatino**. O **processo alveolar** é o local onde os elementos dentários estão inseridos e é formado pelas **lâminas vestibular** (mais externa) e **palatina** (mais interna).

Esses ossos apresentam quatro faces que são **superior ou orbital, anterior ou facial, infratemporal ou posterior e nasal**. Na **face anterior** observa a **abertura piriforme**, a **espinha nasal anterior** e os **forames infraorbitários direito e esquerdo**. A **face posterior** possui a **tuberosidade da maxila** que se articula com o osso palatino e com os processos pterigóides de esfenóide e contribui na formação das fossas pterigomaxilar e pterigopalatina. A **face superior** forma o soalho da cavidade orbitária. A **face nasal** apresenta uma comunicação que leva ao seio maxilar. A junção das duas maxilas forma a **sutura intermaxilar**. Essa sutura apresenta um acesso que lembra um funil, na região anterior do palato duro (pré-maxila) denominada, **forame incisivo**, que dá passagem ao nervo de mesmo nome. Na **parte posterior** da maxila, no palato duro, próximo ao terceiro molar existe um pequeno orifício denominado de **canal palatino maior** que dá passagens aos vasos e nervos palatinos maiores.

O **seio maxilar** é o maior seio paranasal. Constitui-se em uma ampla cavidade escavada na maxila e que se comunica com as fossas nasais através do **meato médio**. O **teto do seio maxilar** se relaciona com as órbitas. A **fossa canina**, que fica entre os dentes canino e o primeiro pré-molar superior, é o acesso cirúrgico para essa cavidade. O **assoalho do seio maxilar** estabelece uma relação profunda com as raízes dos dentes molares e pré-molares superiores. Nesse caso, em alguns procedimentos de exodontia (extração dentária), pode ocorrer uma comunicação (fístula) bucosinusal, que se não interrompida, leva a uma sinusite maxilar crônica.

Palatinos

Os palatinos são ossos pares, em forma de “L”, que se localizam na parte posterior do palato duro. Esses ossos apresentam **duas lâminas** que são **horizontal e perpendicular**. A **lâmina horizontal** tem

SISTEMA MUSCULOESQUELÉTICO

duas faces e quatro bordas ou margens. As **faces** são **maxilar e nasal** e as **margens** são **anterior, lateral, posterior e medial**. A **margem anterior** se articula com a maxila. A **margem lateral**, juntamente com a maxila, contribui na formação do forame palatino maior. A **borda posterior** apresenta a espinha nasal posterior. A **borda medial** forma a crista palatina com o outro osso e se constitui no local de articulação com o osso vômere.

A **lâmina perpendicular** do palatino é paralela ao plano mediano com forma quadrangular e apresenta **duas faces e quatro margens ou bordas**. As **faces** são **nasal e maxilar** e as **margens** são **superior, inferior, anterior e posterior**. A **borda superior** forma dois processos que são orbital e esfenoidal. A **margem inferior** possui o processo piramidal que se articula com o processo pterigóide e com a tuberosidade da maxila. A **borda anterior** possui o processo maxilar que se articula com a maxila e com a concha nasal inferior. A **margem posterior** se articula com o processo pterigóide.

Mandíbula

A mandíbula é o único osso móvel da face e se situa no terço inferior da cabeça. Esse osso abriga os dentes da arcada inferior e apresenta uma forma semelhante a uma ferradura de cavalo. As **partes** desse osso são **corpo, dois ramos e três processos que são alveolar, condilar e coronóide**. Os dentes estão contidos no **processo alveolar**. O **processo condilar** se articula na cavidade mandibular ou glenóide do osso temporal e forma a articulação temporomandibular (ATM). O **processo coronóide** se localiza a frente do **processo condilar**, sendo separado do mesmo, pela incisura da mandíbula e serve de local de inserção do músculo temporal (Fig. 3.8).

O **corpo** de osso é resistente e apresenta duas partes que são a base e o processo alveolar. A **face anterolateral** é convexa e apresenta uma projeção em sua parte mais ventral, a protuberância mentual. Abaixo das raízes dos pré-molares, encontra-se um orifício denominado de **forame mentual ou mentoniano** que dá passagem a ramos do nervo trigêmeo (NC V). Abaixo dos dentes molares existe uma região mais pronunciada denominada de **linha oblíqua**, que acima dessa, insere-se o músculo bucinador. A **face posteromedial** do corpo se destaca a linha milo-hióidea, na qual se insere o músculo milo-hióideo. A **base da mandíbula** é romba e apresenta na transição com os ramos, o **ângulo da mandíbula**.

Os **ramos** apresentam **duas faces e quatro bordas**. As **faces** são **lateral e medial** e as **bordas** são **anterior, posterior, inferior e superior**. Na **face lateral**, observa-se a tuberosidade masseterica que serve de inserção ao músculo masseter. Na **face medial**, quase no centro da mesma, observa-se o forame da mandíbula, que se constitui na porta de entrada do feixe vasculonervoso, que percorre o canal da mandíbula e que termina no forame mentoniano, onde o feixe vasculonervoso sai do interior do osso e atinge o canino e os incisivos da hemiarcada. A **borda anterior** do ramo fica posterior aos dentes molares, nela se observa a

região retromolar, ponto de referência importante na aplicação de anestésias do nervo mandibular, ramo do nervo trigêmeo. A **borda posterior** é espessa e se relaciona com as parótidas. A **borda inferior** apresenta o ângulo da mandíbula ou gônio. A **margem superior** apresenta o processo coronóide, a incisura da mandíbula e a cabeça da mandíbula ou processo condilar

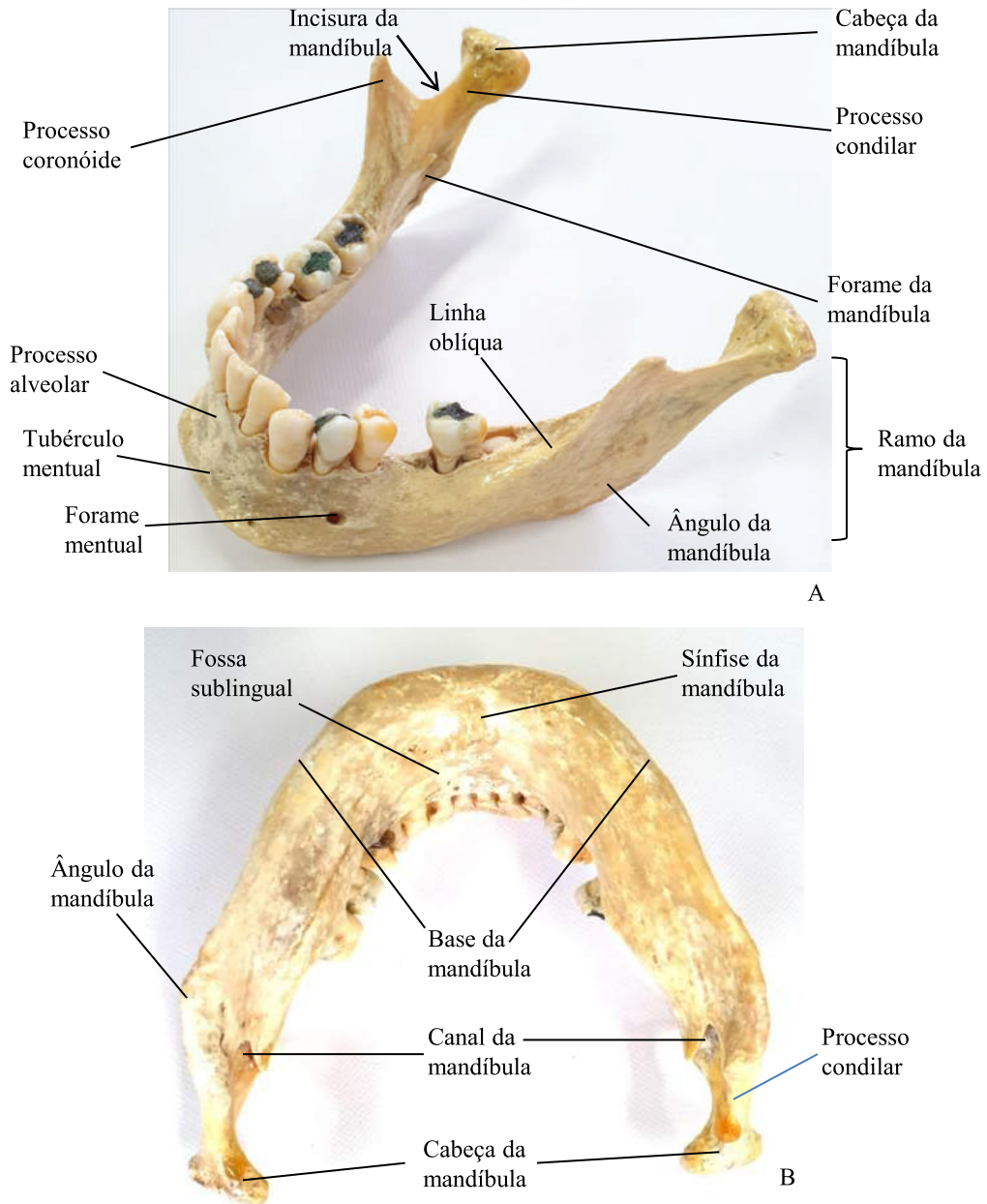


Fig. 3.8: Mandíbula. A. Vista lateral. B. Vista inferior..

Hióide

O hióide é um osso em forma de letra “U” que se movimenta, mas não se articula diretamente com outro osso. Esse osso está localizado no pescoço, entre a base da mandíbula e a faringe, é dá suporte à

SISTEMA MUSCULOESQUELÉTICO

língua. As **partes** do hióide são **corpo, cornos menores e cornos maiores**. A **margem inferior** do corpo do hióide se insere os músculos infra-hióideos. Os **cornos menores** são duas projeções acima do corpo do osso, no qual, prende-se o ligamento estilo-hióideo. Os **cornos maiores** se destacam nas extremidades do corpo do osso, dando um aspecto prolongado na parte posterior, estando preso o ligamento tireo-hióideo lateral. Esse osso é frágil e costuma se fraturar em casos de constrição cervical ou estrangulamento.

Ossos da coluna vertebral

A coluna vertebral é formada por 33 vértebras que juntas formam, uma cavidade denominada de **canal vertebral**, que contém a medula espinhal. Essa coluna apresenta quatro **curvaturas normais** que são **lordose cervical, cifose dorsal, lordose lombar e cifose sacrococcígea**. Essas curvaturas podem ser **primárias ou secundárias**. As **curvaturas primárias**, o indivíduo já nasce com elas, no caso das **cifoses dorsal e sacrococcígea**. As **curvaturas secundárias** são formadas após o nascimento, como as **lordoses cervical e lombar**.

No entanto, podem ocorrer três **curvaturas patológicas** que são a **escoliose no plano frontal**, a **hipercifose no plano sagital** e a **hiperlordose no plano sagital**. Essas curvaturas patológicas alteram a conformação da coluna e predis põe os portadores a desconfortos fisiológico e estético. A **escoliose no plano frontal** é o desvio lateral da coluna, com rotação de uma vértebra sobre a outra (Fig. 3.9). A **hiperlordose no plano sagital** é o aumento das curvaturas cervical ou lombar. A **hipercifose no plano sagital** é o aumento da curvatura da região torácica, sendo conhecida popularmente por “corcunda”. As 33 vértebras são divididas em **sete vértebras cervicais, doze vértebras torácicas, cinco vértebras lombares, cinco vértebras sacrais e quatro vértebras coccígeas**.

Existem características comuns a todas as vértebras que são a presença de corpo, arco vertebral, pedículos, forames intervertebrais, forame vertebral, lâminas, processo transversos, processo espinhoso e processos articulares. No entanto, observam-se diferenças nas vértebras de acordo com a localização e a função. São essas peculiaridades das vértebras cervicais, torácicas, lombares, sacrais e coccígeas que destaque abaixo.

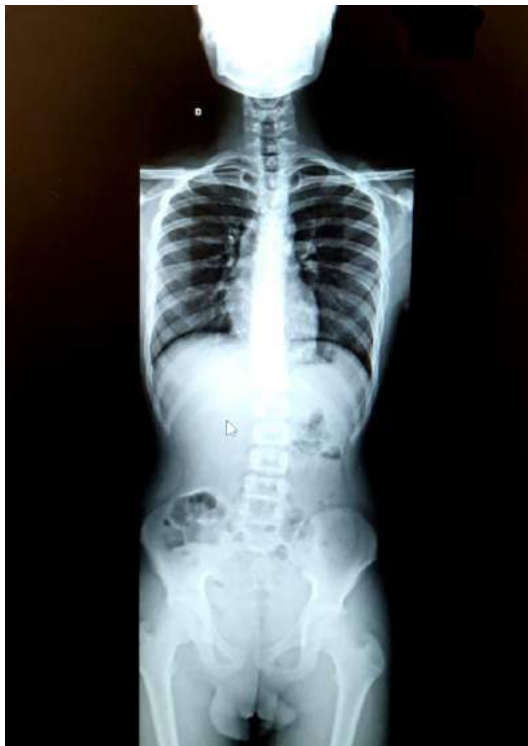

Fig. 3.9: Radiografia de paciente com escoliose.

Vértebras cervicais

A **primeira vértebra cervical (C1)** ou **atlas** não apresenta corpo. Articula-se com os côndilos do occipital superiormente e abaixo com a segunda vértebra cervical (C2) ou **áxis**. A vértebra atlas apresenta dois arcos, um **anterior** e outro **posterior** e duas **massas laterais**. Na **face interna** do arco anterior existe a fôvea para o dente que se articula com o processo odontóide do áxis. Esse osso não apresenta o processo espinhoso. O **arco posterior** apresenta o tubérculo posterior. As **massas laterais** são robustas para sustentar a cabeça. Os **processos transversos** são curtos e apresentam os forames transversários. Nos **processos transversários** se inserem músculos rotatórios da cabeça (Fig. 3.10).

A **segunda vértebra cervical (C2)** ou **áxis** apresenta um pequeno corpo. Sobre o corpo da vértebra sobressalta uma projeção robusta, o **processo odontóide** ou **dente** que se articula com a **fôvea para o dente do atlas (fôvea odontóide para o atlas)**. Esse osso apresenta **quatro superfícies articulares, dois superiores e duas inferiores**. O **processo espinhoso** é bituberoso ou bifido. Os **processos transversos** apresentam forames transversários (Fig. 3.11).

As **vértebras cervicais (C3, C4, C5 e C6)** apresentam características semelhantes, ou seja, são pequenas, apresentam **processo espinhoso bifido**, apresentam **forame transversário** nos processos transversos, além de **corpo, arco vertebral e superfícies articulares** (Fig. 3.12).

SISTEMA MUSCULOESQUELÉTICO

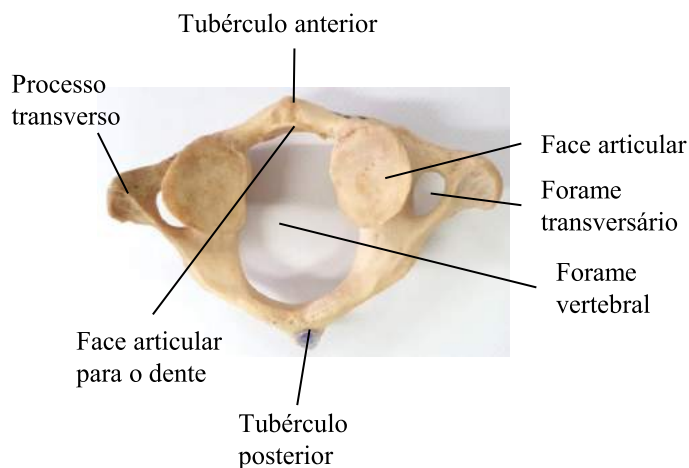


Fig. 3.10: Vértebra cervical - C1 ou Atlas.

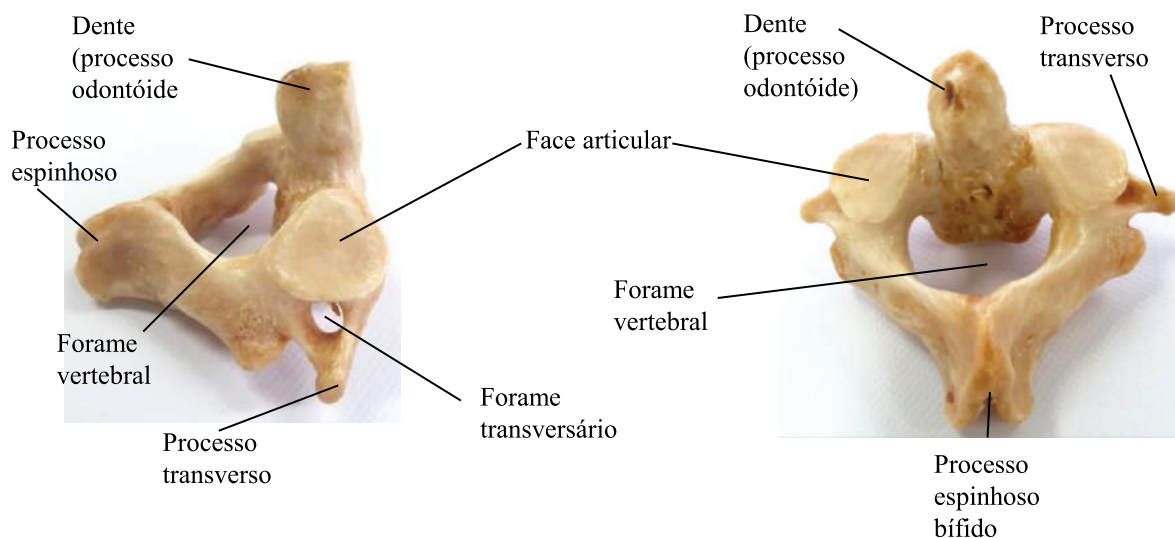


Fig. 3.11: Vértebra cervical - C2 ou Áxis.

A **sétima vértebra cervical (C7)** é denominada de vértebra proeminente por ter um processo espinhoso sem bifurcação ou unituberoso e mais longo, podendo ser palpado na base do pescoço e serve como referência clínica na identificação de processos espinhosos de outras vértebras. Essa vértebra é considerada uma vértebra de transição por se assemelhar bastante com as vértebras torácicas.

Vértebras torácicas

São doze vértebras, com tamanho intermediário entre as cervicais e as lombares. Esses ossos apresentam pouca mobilidade quando comparados às vértebras cervicais ou lombares pelo fato das vértebras torácicas se articularem com as costelas, e as costelas ao esterno, com isso, limitando a movimentação lateral de rotação (Fig. 3.13).

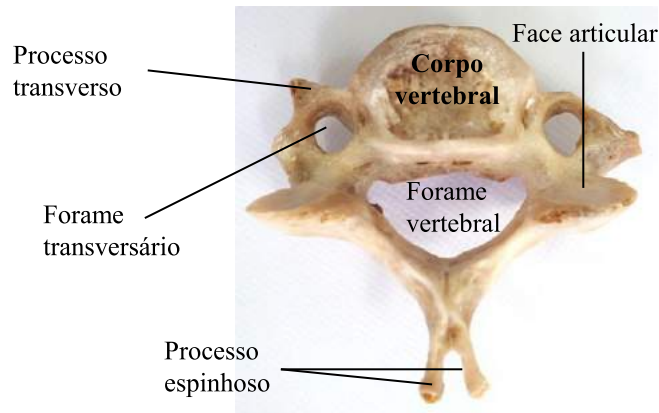


Fig. 3.12: Vértebra cervical de C3 a C6.

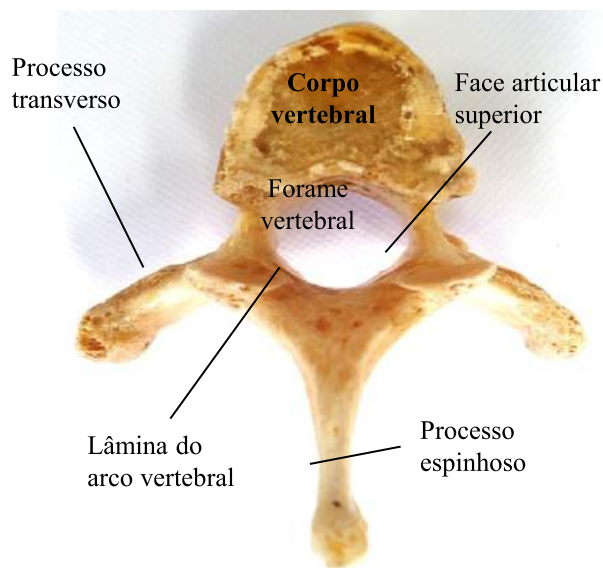


Fig. 3.13: Vértebra torácica típica.

As **vértebras torácicas típicas** apresentam **forame vertebral circular**, **processos superiores planos** e os **processos inferiores** se direcionam para baixo e medial. Os **processos transversos** são largos, projetam-se para lateral e dorsalmente e não apresenta forame transversário. O **processo espinhoso** é largo e se direciona de forma oblíqua para baixo, exceto as T11 e T12 que apresentam processo espinhoso menores, largos e mais voltados para dorsal.

A **primeira vértebra torácica** (T1) é uma vértebra que apresenta o corpo parecido uma vértebra cervical, no sentido de maior largura transversal. O seu **processo espinhoso** é unituberal, quase horizontal e longo. A articulação com as costelas se dá em três pontos, a **face costal superior** se articula com a cabeça de sua costela, **face costal inferior** se articula com a costela de baixo e a **face costal do processo transverso** se articula com o tubérculo de sua costela.

SISTEMA MUSCULOESQUELÉTICO

As **vértebras de T2 a T8** apresentam processo espinhoso voltado para baixo e a articulação com as costelas se dá em três pontos que são a **face costal superior** que se articula com a cabeça de sua costela, a **face costal inferior** que se articula com a costela de baixo e a **face costal do processo transverso** que se articula com o tubérculo de sua costela.

As **vértebras T9 e T10** apresentam duas faces costais de cada lado, as faces costais superiores nas laterais do corpo e as faces costais nos **processos transversos** para os tubérculos das costelas. As **vértebras T11 e T12** só apresentam uma face costal de cada lado e os seus **processos espinhosos** são mais largos e horizontalizados.

Vértebras lombares

São maiores que as vértebras dos dois segmentos anteriores (cervicais e torácicas), apresentam **processo espinhoso** largo, quadrilátero e espesso. O **corpo** é grande e largo transversalmente e levemente côncavo. O **forame vertebral** é triangular e mais largo que os das vértebras torácicas.

As vértebras lombares apresentam face costal, pois não se articulam com as costelas. Os **processos transversos** são longos, delgados e horizontais, denominados de **processo ou apêndice costiforme**. As vértebras lombares apresentam também os **processos mamilares** que são duas projeções nas laterais do osso, uma de cada lado, entre os apêndices costiformes e o processo espinhoso (Fig. 3.14).

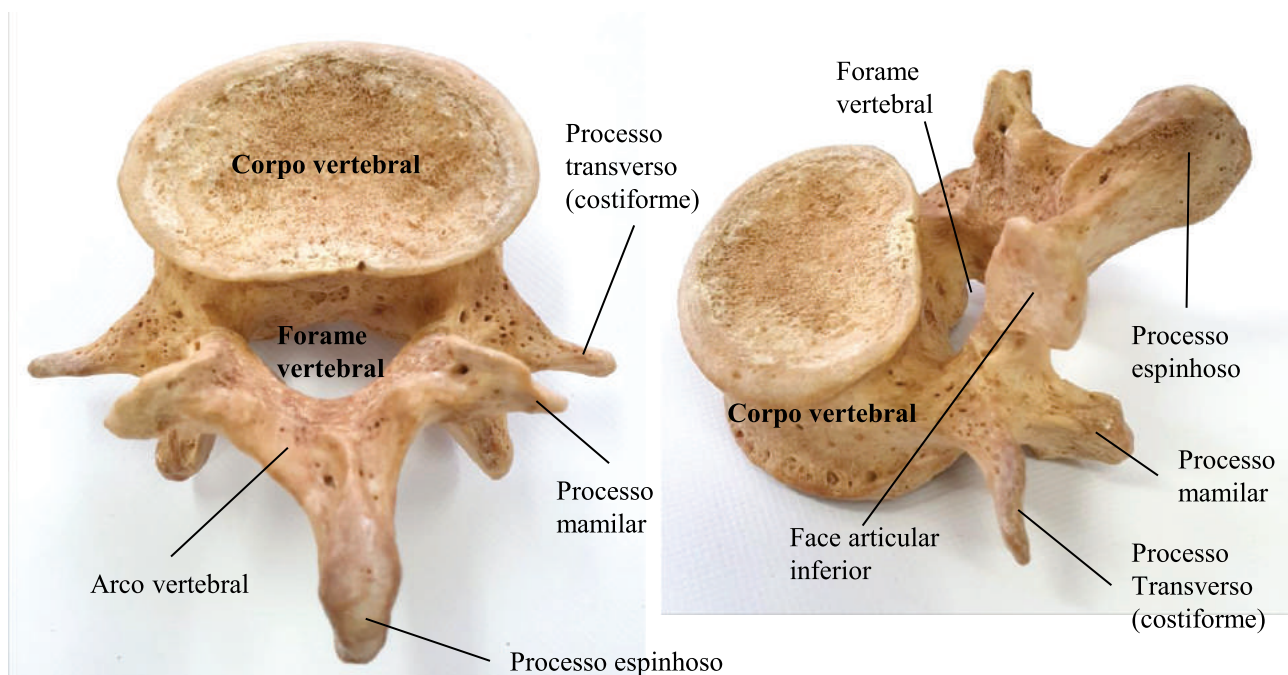


Fig. 3.14: Vértebra lombar.

Vértebras sacrais (osso sacro)

O **sacro** é um conjunto de **cinco vértebras fundidas** em formato triangular. Esse osso apresenta **duas faces, uma base e um ápice**. A sua **base** é superior e se articula com a última vértebra lombar (L5) e o seu **ápice** se articula com o cóccix. A **face ventral** ou **anterior** é côncava e a face posterior ou dorsal é convexa. Existem diferenças sexuais no formato desse osso. O **sacro masculino** é mais curvo, mais longo e mais estreito que o sacro feminino. O **sacro feminino** é menos curvo, mais curto e mais largo que o sacro masculino. O osso sacral é cortado em todo o seu trajeto pelo **canal sacral**, que é uma continuação do canal vertebral, no qual passam os nervos sacrais. Nas **laterais** desse osso, existem as faces articulares para os ossos do quadril (Figs. 3.15 e 3.16).

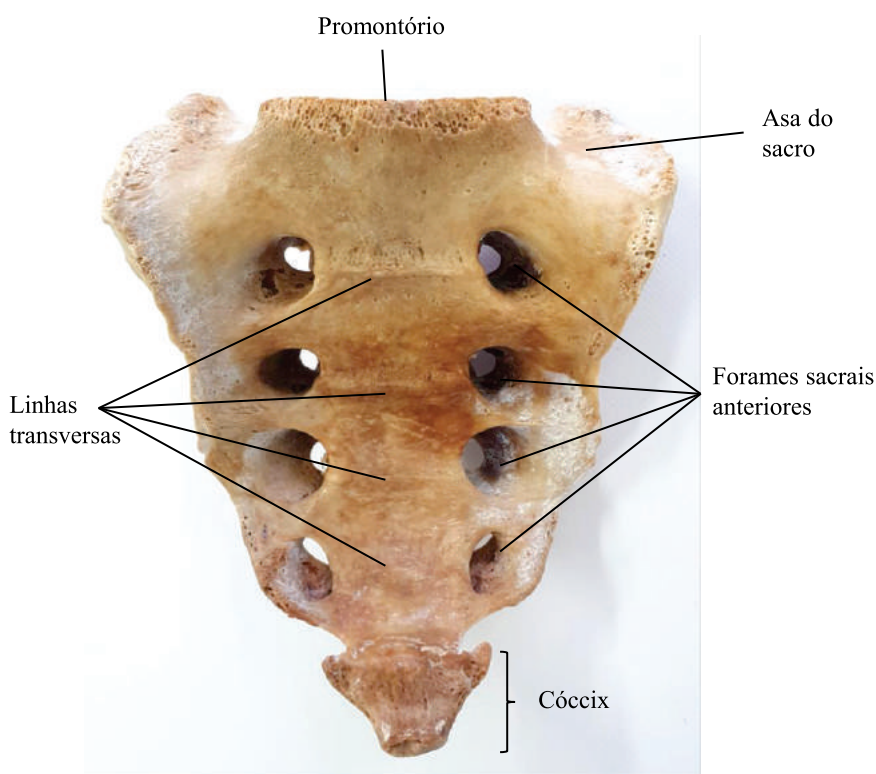


Fig. 3.15: Osso sacro. Vista anterior.

Na **face anterior, ventral** ou **pélvica** existem quatro cristas transversais que correspondem às linhas de fusão das vértebras. Acompanhando o alinhamento das cristas, na região lateral da face anterior, existem quatro pares de depressões arredondadas, os **forames sacrais anteriores** que dão passagem aos nervos sacrais anteriores. Nas **laterais da face anterior** existem as **asas do sacro**. O **promontório** é o ponto mais projetado da base do sacro voltado para a face anterior que serve como referência para medidas antropométricas distintivas entre os sexos. Os **homens** apresentam maior distância entre o promontório e o ápice do sacro.

SISTEMA MUSCULOESQUELÉTICO

Na **face posterior** se destacam cinco elevações longitudinais, a mais central é a **crista sacral mediana**, seguidas por duas **cristas sacrais intermédias** e duas **cristas sacrais laterais**. Também se observa os quatro pares de **forames sacrais posteriores**, que dão passagem aos nervos sacrais dorsais. A **extremidade inferior do canal sacral**, apresenta-se com uma curvatura em semicírculo, denominada de **hiato sacral**. Duas projeções em forma de chifres direcionadas para caudal partem da extremidade inferior do canal sacral, os **cornos sacrais**. Lateralmente, a abertura superior do canal sacral, dos lados direito e esquerdo, observam-se duas superfícies, que servem para articulação com a quinta vértebra lombar.

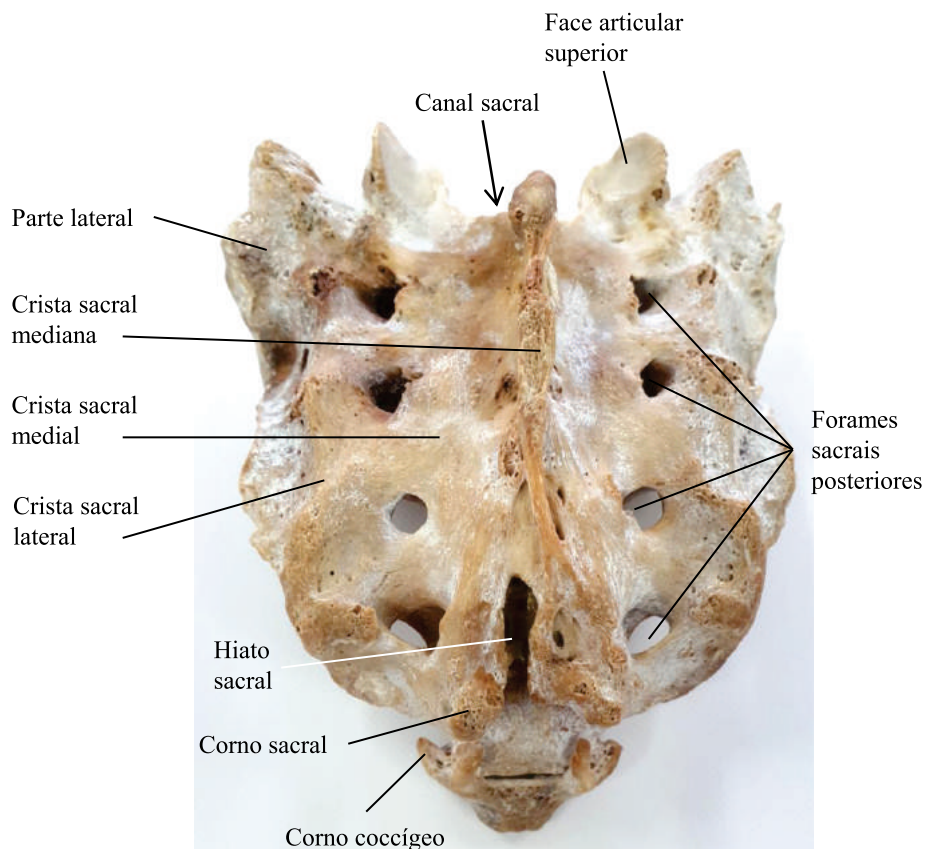


Fig. 3.16: Osso sacro. Vista posterior

Vértebras coccígeas (cóccix)

O **cóccix** se constitui em **quatro vértebras que se atrofiam e fundem** por volta dos 30 anos. Apresenta um formato triangular com **duas faces e duas bordas laterais**. A **face pélvica** se volta adiante e apresenta três sulcos que se constituem na linha de fusão das vértebras. A **face dorsal** apresenta na parte cranial duas projeções, os **cornos coccígeos**, que se voltam para os cornos do sacro. Observam-se nas **bordas laterais** das vértebras coccígeas, a presença **processos transversos** (Figs. 3.15 e 3.16).

Assim como no osso sacral, existem **diferenças sexuais** no cóccix também. No caso dos **homens**, o

osso coccígeo é voltado para frente, nas **mulheres** tem direção caudal, para baixo. No **ápice do cóccix** se insere o esfíncter externo do ânus.

Esterno

O **esterno** é um osso que possui um comprimento médio de 17 cm por 5 cm de largura, situa-se no centro do tórax e se articula com as costelas e a clavícula. Esse osso tem forma alongada e achatada, e apresenta **duas faces** que são **externa e interna**, **duas extremidades** que são **superior e inferior** e **duas margens laterais**. O **externo** se divide em **manúbrio**, **corpo** e **apêndice xifóide** (Fig. 3.17).




Fig. 3.17: Osso esterno. Vista anterior

Na **extremidade superior** existe uma curvatura denominada de **incisura jugular**. Entre o **manúbrio** e o **corpo**, o osso apresenta uma pequena inclinação, o **ângulo do esterno**. Nas **margens laterais**, de cada lado do manúbrio, existem duas depressões, a mais cranial é a **face articular para clavícula** e a inferior é a **face articular para primeira cartilagem costal**. Na linha de transição entre o manúbrio e o corpo existem as hemifacetas para as segundas costelas. Ao longo das margens laterais do

SISTEMA MUSCULOESQUELÉTICO

corpo do esterno, existem mais cinco pares de facetas que servem para articulação das cartilagens dos 3º, 4º, 5º, 6º e 7º pares de costelas. O **esterno** é um osso no qual se inserem alguns músculos das regiões adjacentes. Na **face anterior e lateral do manúbrio** se insere o músculo esternotireóideo. Na **face anterior**, na **parte lateral** entre corpo e processo xifoide, prendem-se fibras do músculo transverso do tórax.

Costelas

As **costelas** são doze pares de ossos, em forma de “arco de flecha”, que se articulam com as vértebras torácicas. Os dez primeiros pares, articulam-se com o esterno através das cartilagens costais. Esses ossos completam a formação da caixa torácica e juntamente com as vértebras, a clavícula e o esterno se constituem no arcabouço de proteção dos órgãos torácicos, como coração, timo e pulmões (Fig. 3.18).

Os **sete primeiros pares de costelas** são denominados de **costelas verdadeiras**, pois se articulam com o esterno através de cartilagens individuais. Os **cinco pares restantes** são chamados de **costelas falsas**. Desses cinco pares, os três primeiros (8º, 9º e 10º pares de costelas) se articulam ao esterno em uma única cartilagem que se junta à cartilagem do sétimo par de costelas. Os dois últimos pares (11º e 12º pares de costelas) são considerados **costelas falsas “flutuantes”**, pois não apresentam cartilagens costais, nem se articulam anteriormente com o esterno, apenas se articulam com as vértebras.

As **costelas** apresentam **duas faces e duas extremidades**. As **extremidades** são **dorsal** (vertebral) que se articulam com as vértebras torácicas e **ventral** (esternal) que se articulam ao esterno através das cartilagens costais. A **extremidade vertebral** apresenta uma dilatação, a **cabeça** e em seguida um calombo ósseo, o **tubérculo**. A cabeça e o tubérculo se articulam com as fôveas costais do corpo e do processo transverso das vértebras torácicas, respectivamente. Entre a cabeça e o tubérculo existe um estreitamento, o **colo da costela**. Seguindo-se em direção à extremidade costal, observa-se uma curvatura, o **ângulo da costela**. Após o ângulo, segue-se o corpo, com maior extensão, até a chegada da **extremidade costal**. Na **face interna**, observa-se uma escavação alongada, o **sulco da costela** que serve de proteção para pequenos vasos e nervos. As costelas delimitam espaços denominados de intercostais, nos quais se inserem músculos como os intercostais internos e externos.

A **primeira costela** tem um formato peculiar, sendo mais curta que as outras, sendo também mais achatada e espessa. O corpo dessa costela se presta para inserção muscular dos músculos subclávio, escaleno anterior, parte do serrátil anterior. Os pares de **costelas 11º e 12º** também são peculiares, não apresentam colo e tubérculo e a última não apresenta ângulo.

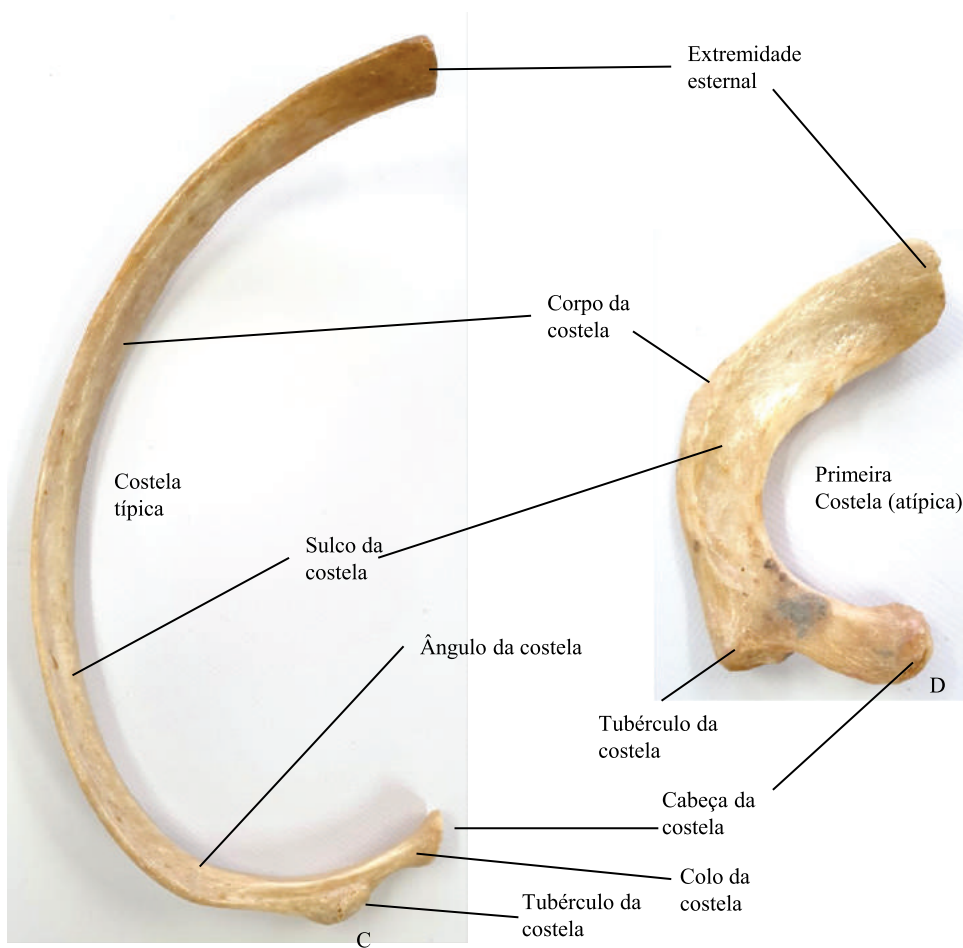
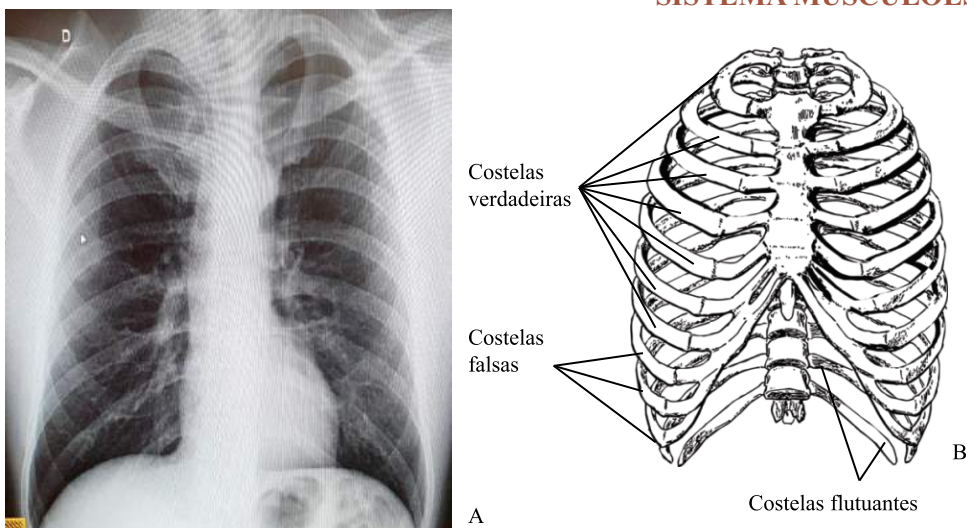


Fig. 3.18: Osso esterno. A. Radiografia do tórax. B. Caixa torácica. C. Costela típica. D. Primeira costela.

SISTEMA MUSCULOESQUELÉTICO

Esqueleto apendicular

Cíngulo do Membro superior

O cíngulo do membro superior é formado por dois ossos, a clavícula e a escápula, que dão suporte aos ossos dos membros superiores.

Clavícula

A **clavícula** é um osso par em forma de “S” que faz parte do cíngulo do membro superior. Esse osso apresenta **duas faces** que são **superior e inferior**, **duas extremidades** que são a **interna (esternal)** mais arredondada, que se articula com o osso esterno e outra **lateral (acromial)**, mais plana e larga, que se articula com o acrômio da escápula ou omoplata. Mais próximo da extremidade acromial, na face inferior do osso, encontra-se uma elevação o **tubérculo conóide** que serve para inserção do ligamento conóide. Na **face superior**, mais voltada a extremidade acromial se insere o músculo trapézio. Na **face inferior**, com localização mais central, no sulco subclávio, insere-se o músculo subclávio (Fig. 3.19).

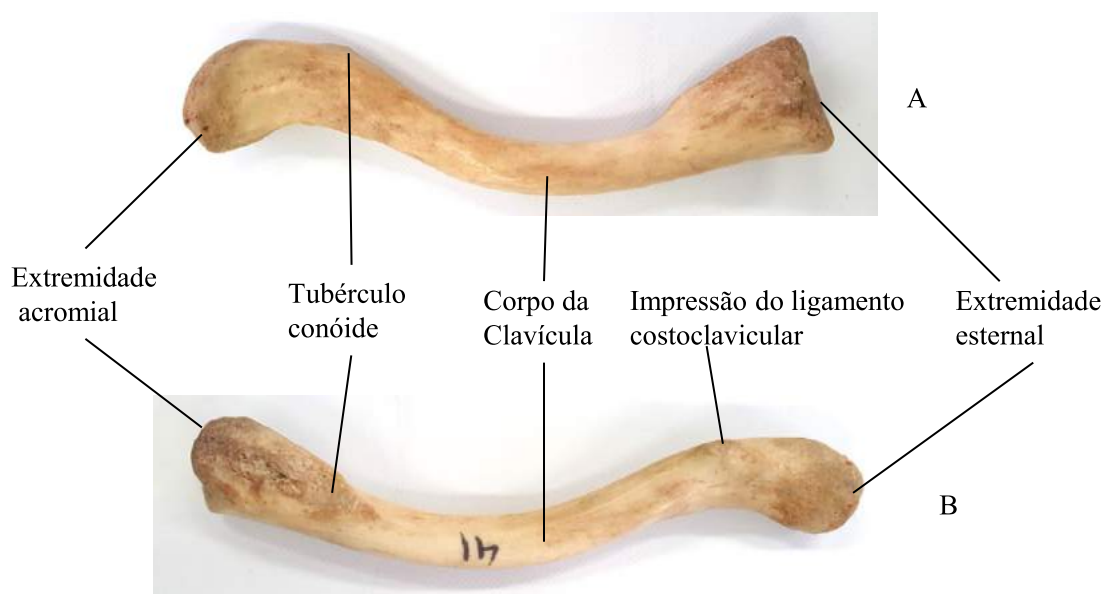


Fig. 3.19: Clavícula. A. Vista superior. B. Vista inferior.

Escápula ou Omoplata

A **escápula** é um osso par, triangular e achatado, localizado na parte posterior da espádua ou ombro. A omoplata apresenta **duas faces**, **três ângulos**, **três processos** e **três margens**. As **faces** são **costal** ou **anterior** e **dorsal** ou **posterior**. Os **processos** são a **espinha**, o **acrômio** e o **processo coracóide**. Os **ângulos** são **superior**, **inferior** e **lateral**. As **margens** são **superior**, **lateral** e **inferior** (Fig. 3.20).

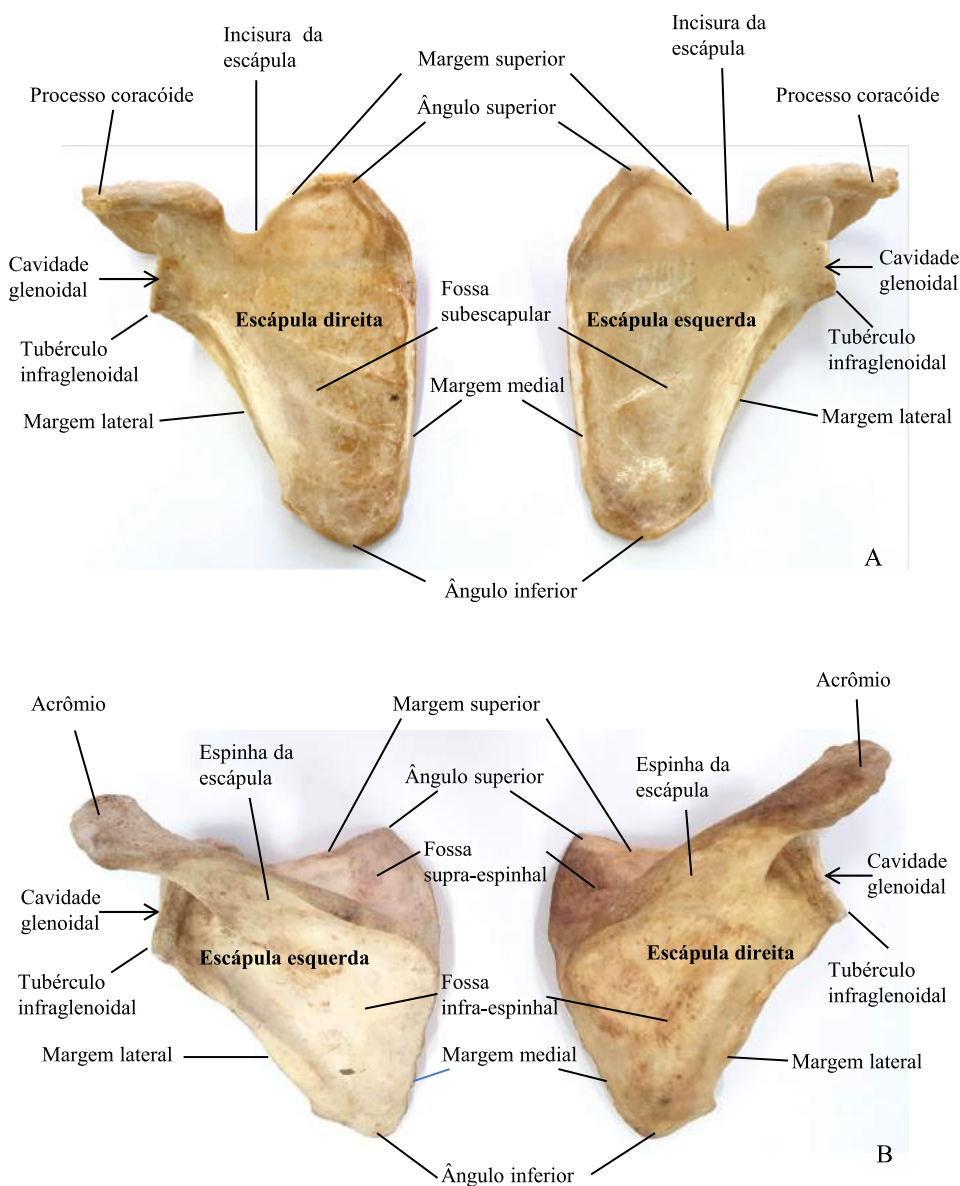


Fig. 3.20: Escápula ou omoplata. A. Vista anterior. B. Vista posterior.

A **face anterior** apresenta uma grande concavidade, a **fossa subescapular**, na qual se insere o músculo subescapular. A **face posterior** apresenta **duas fossas** divididas por uma elevação óssea, a **espinha da escápula**, que a divide em **fossas supraespinhal** e **infraespinhal**. Na **fossa supraespinhal** se inserem os músculos supraespinhal e trapézio. Na **fossa infraespinhal** é mais extensa que a supraespinhal e nela se insere o músculo infraespinhal e próximo da borda inferior, o músculo redondo maior.

O **acrômio** é um processo que se projeta da extremidade lateral da espinha indo sobre a **cavidade glenóide**. Essa projeção óssea se articula com a extremidade acromial da clavícula e nela se insere o músculo deltóide. O **processo coracóide** tem forma espessa e curva e nele se insere os músculos bíceps

SISTEMA MUSCULOESQUELÉTICO

braquial e coracobraquial. O **ângulo lateral da escápula** é escavado para formar uma depressão em forma de gota de água, a **cavidade glenoidal**, na qual se articula a cabeça do úmero, formando a articulação do ombro. Abaixo da **margem inferior** da cavidade glenoidal, na margem lateral, insere-se o músculo tríceps braquial.

Ossos dos membros superiores

Úmero

O **úmero** é o osso mais longo do braço e que se articula com a escápula e a ulna. Esse osso apresenta **duas faces** que são **anterior** e **posterior** e **três regiões** que são **epífise proximal**, **diáfise** e **epífise distal**. Na **epífise proximal** se observa a **cabeça do úmero** que tem a forma de uma meia esfera e se articula com a cavidade glenoidal da omoplata. Nas margens da cabeça, visualiza-se um estreitamento circular, o **colo anatômico do úmero**. Após o colo do osso, existem duas elevações ósseas denominadas de **tubérculos maiores** e **menores**, e entre as duas elevações, uma depressão acentuada, o **sulco intertubercular**. No **tubérculo maior** se inserem três músculos que são supraespinhal, infraespinhal e o redondo menor. No **tubérculo menor** se insere o músculo subescapular, completando assim, os músculos do manguito rotador que estabiliza o ombro e movimenta a escápula. Aproximadamente, no ponto médio da diáfise existe uma elevação, a **tuberosidade do úmero (tuberosidade deltóidea)** que serve para a inserção do músculo deltóide (Fig. 3.21).

Na **epífise distal**, na face ventral, observa-se o **côndilo do úmero** que se divide em **tróclea** mais medial e **capítulo** na distal. Na **lateral e na medial da extremidade da epífise distal** se observam os **epicôndilos lateral** e **medial**, respectivamente. No **epicôndilo medial** se insere o tendão dos músculos flexores do antebraço. No **epicôndilo lateral** se insere o tendão dos músculos extensores do antebraço. Quase no **centro da epífise distal**, mais próxima do epicôndilo medial, existe uma depressão, a **fossa coronóidea** que serve para se articular com o **processo coronóide da ulna** e lateralmente a fossa coronóidea, observa-se uma depressão menor, a fossa radial que aloja a cabeça do osso rádio quando ocorre flexão do cotovelo. Na **face dorsal do epicôndilo distal**, observam-se os **epicôndilos medial e lateral**, o côndilo do úmero e a **fossa do olecrano**, que é a cavidade que se articula com o **olecrano da ulna**.

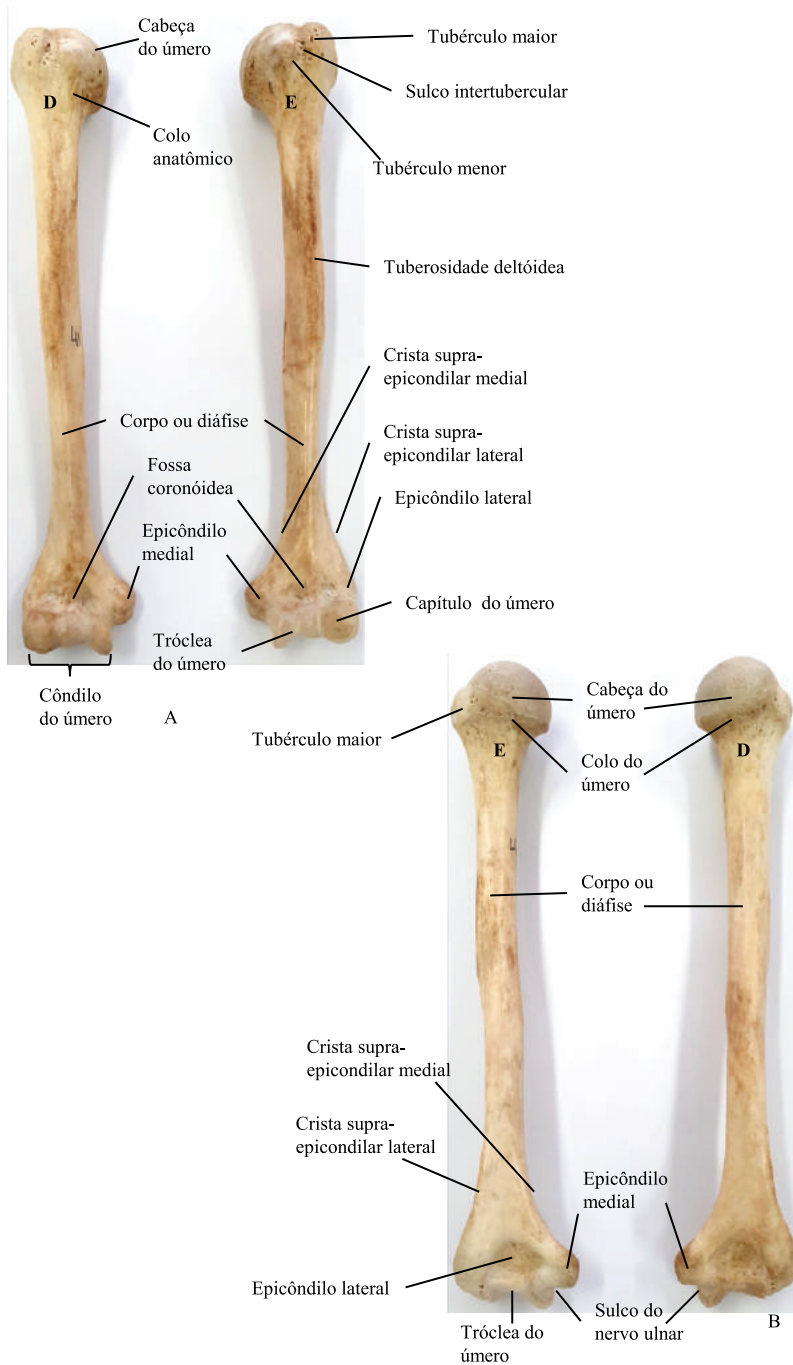


Fig. 3.21: Úmero. A. Vista anterior. B. Vista posterior.

Ulna ou Cúbito

É o osso medial do antebraço que segue paralelo ao rádio. A **ulna** apresenta **quatro vistas** que são **anterior, posterior, lateral e medial** e **três segmentos** que são **epífise proximal, diáfise e epífise distal**. A **epífise ou extremidade proximal** se assemelha a uma chave inglesa, apresentando **duas extremidades**, o **olécrano** e o **processo coronóide** e entre elas, uma depressão, a **incisura troclear** que se articula com a tróclea do úmero (Fig. 3.22).

SISTEMA MUSCULOESQUELÉTICO

A **vista lateral**, abaixo do processo coronóide, existe uma depressão, a **incisura radial**, na qual se encaixa a cabeça do rádio. Na **vista anterior**, abaixo do processo coronóide, existe uma crista óssea, a **tuberosidade da ulna** na qual se insere o músculo braquial. A **diáfise** do osso apresenta-se arqueada e ao longo do seu trajeto para distal vai se tornando mais delgado em espessura. Na **epífise distal**, o osso apresenta duas estruturas importantes, a **cabeça** e o **processo estilóide da ulna**. A cabeça apresenta uma superfície que se articula com o carpo. O **processo estilóide**, que pode ser palpado na região posteromedial do punho, serve de fixação para o disco articular.

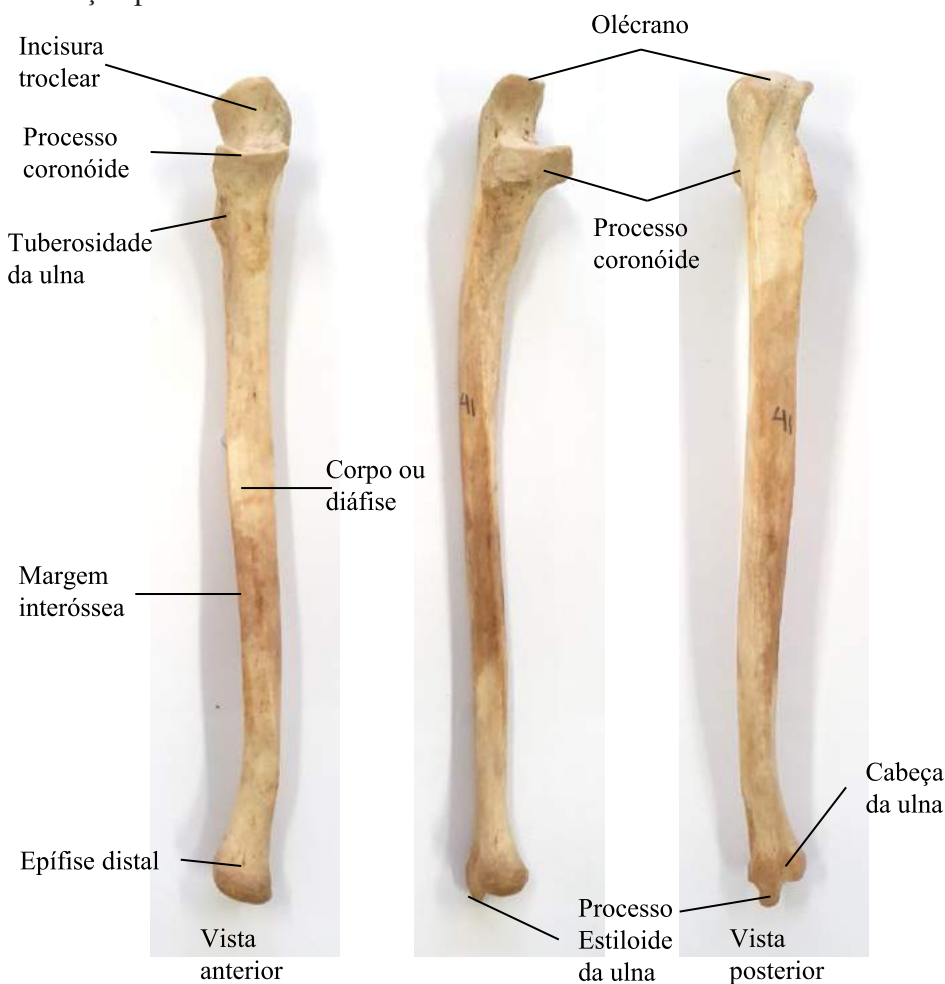


Fig. 3.22: Ulna.

Rádio

É o outro osso do antebraço que segue paralelo e externo a ulna. O **rádio** apresenta uma forte participação na articulação do punho, no entanto, participa pouco na articulação do cotovelo. Apresenta **uma epífise proximal, uma diáfise e uma epífise distal**. A **epífise proximal** apresenta uma cabeça em forma de anel circular e um estreitamento, denominado de **colo do rádio**. A **cabeça do rádio** se articula

com incisura radial da ulna e com a fossa radial do úmero (Fig. 3.23).

A área inferior ao colo do rádio, a **tuberosidade do rádio**, serve para inserção do músculo bíceps braquial. A **borda anterior** do osso apresenta uma crista elevada, a **linha oblíqua** que dá inserção dos músculos flexores superficial dos dedos e longo do polegar. A **epífise distal** apresenta a **face articular** que se articula com os ossos escafoide e semilunar do carpo. Observa-se também nessa extremidade, a presença de uma eminência óssea, o **processo estilóide do rádio**.

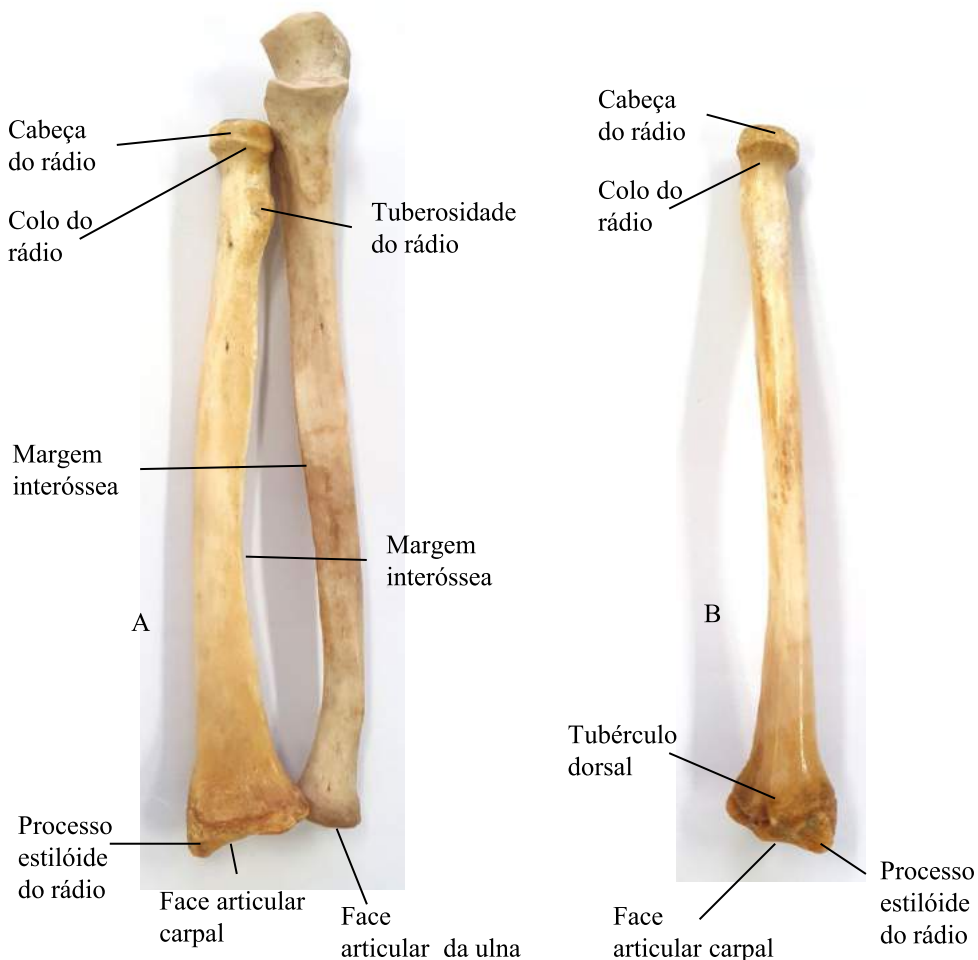


Fig. 3.23: Rádio e Ulna. A. Vista anterior do rádio e da ulna. B. Vista posterior do rádio.

Ossos do carpo, metacarpo e falanges

Cada mão apresenta 27 ossos, que são oito ossos do carpo, cinco do metacarpo e 14 falanges. Os

SISTEMA MUSCULOESQUELÉTICO

quatro ossos da **fileira proximal do carpo** (de lateral para medial) são **escafóide**, **semilunar**, **piramidal** e **pisiforme**. Os quatro ossos da **fileira distal do carpo** (de lateral para medial) são **trapézio**, **trapezóide**, **capitato** e **hamato**. Os ossos do **metacarpo** são denominados por algarismos ordinais, iniciando pelo polegar em **primeiro metacárpico**; **segundo metacárpico**; **terceiro metacárpico**; **quarto metacárpico** e **quinto metacárpico**.

Os **dedos** são formados por três ossos denominados de **falange proximal**, **falange média** e **falange distal**, exceto o polegar que possui apenas duas **falanges** que são **proximal** e **distal** (Fig. 3.24).

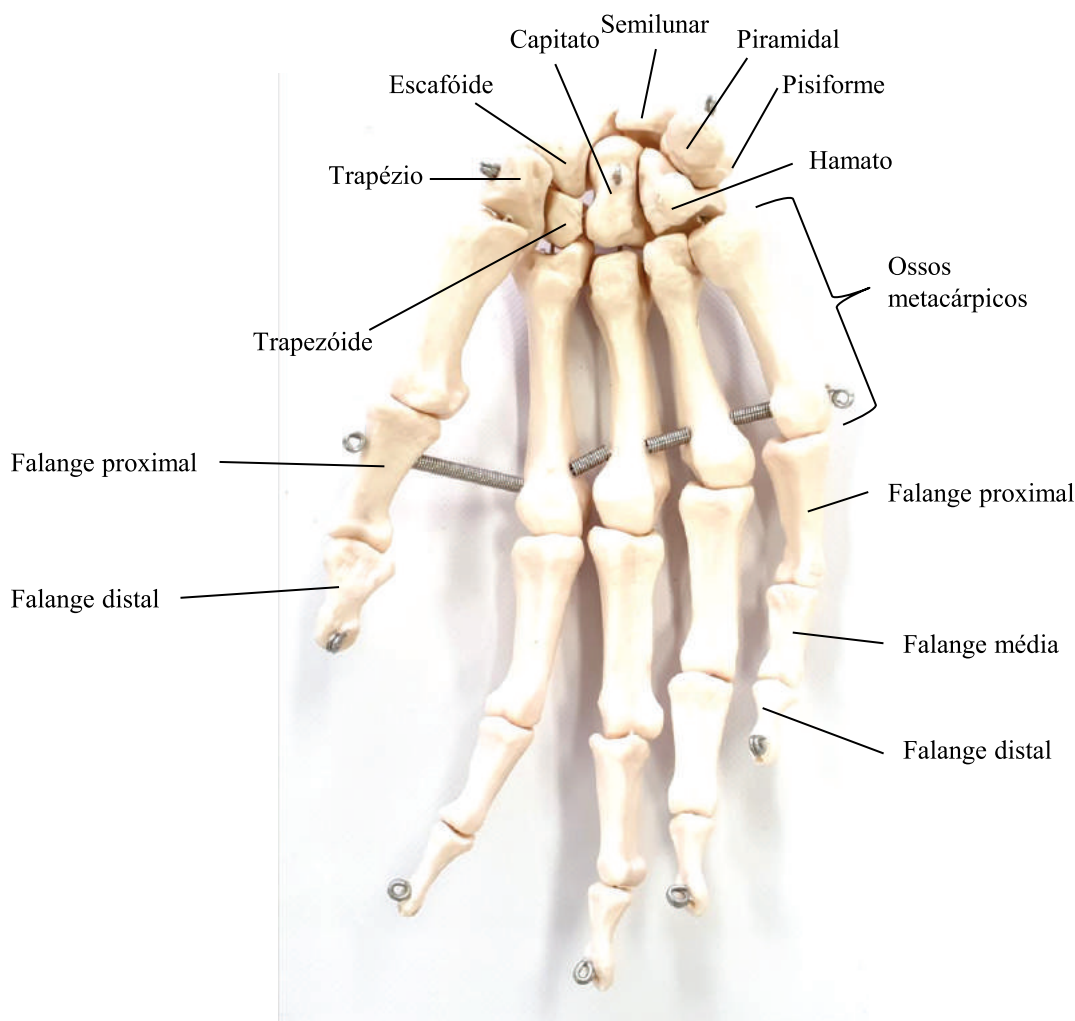


Fig. 3.24: Mão óssea.

O osso **escafóide** é o maior osso da fileira proximal se articula com o semilunar e apresenta as faces proximal, distal, dorsal, palmar, radial e ulnar. O osso **semilunar** fica entre o escafóide e o piramidal e apresenta as faces proximal, distal, dorsal, palmar e lateral. O osso **piramidal** se articula com o pisiforme e apresenta as faces proximal, distal, dorsal, palmar, lateral e medial. O osso **pisiforme** é o mais medial dos

ossos da fileira proximal, apresenta uma face dorsal oval que se articula com o piramidal (Fig. 3.24).

A fileira distal o osso **trapézio** é o mais lateral, está associado ao dedo polegar e apresenta as faces proximal, distal, dorsal, palmar, lateral e medial. O osso **trapezóide** é o menor osso da fileira distal, articula-se com o trapézio e com o capitato e apresenta as faces proximal, distal, dorsal, palmar, lateral e medial. O osso **capitato** é o maior osso do carpo,

articula-se com o trapezóide e como hamato e apresenta as faces proximal, distal, dorsal, palmar, lateral e medial. O osso **hamato** apresenta um processo em forma de gancho, o **hâmulo**. Esse osso é o mais medial do grupamento distal e apresenta as faces proximal, distal, dorsal, palmar, ulnar e radial (Fig. 3.24).

Esqueleto apendicular

Cíngulo do Membro inferior

O cíngulo do membro superior é formado pelos ossos do quadril e serve de suporte aos ossos dos membros inferiores se articulando com a cabeça do fêmur.

Ossos coxais ou do quadril

Esses ossos são formados pela junção embrionária de **três ossos** que são **íleo, ísquio e púbis** e que se fundem em torno de uma cavidade, o acetábulo. O osso **coxal** é um osso grande, achatado e que possui forma peculiar. Apresenta **duas faces** que são **lateral e medial** (Fig. 3.25).

A **parte superior** do osso corresponde ao osso **ílio** que é a porção mais extensa. Nela, na **face medial**, observa-se a **tuberosidade ilíaca** e a superfície articular para o osso sacro. A **crista ilíaca** é uma elevação óssea que acompanha a margem superior do osso do quadril. Nas proximidades da extremidade anterior da crista se observa uma projeção, o **tubérculo ilíaco** e na extremidade posterior da crista, encontra-se uma saliência óssea, chamada de **tuberosidade ilíaca**. No centro da face medial se observa uma grande depressão, a **fossa ilíaca** que se fixa o músculo ilíaco. A crista óssea que liga o tubérculo púbico a superfície articular se denomina de **linha arqueada**, que divide o corpo da asa do osso.

O osso **ísquio** é a região mais caudal e dorsal do osso do quadril e é formado por **um corpo e um ramo**. Nessa região se observa a **espinha isquiática** que separa a **incisura isquiática maior** da **incisura isquiática menor**. O **túber isquiático** e a estrutura mais vistosa do ísquio. Abaixo do acetábulo se observa o **forame obturado**, o maior forame ósseo, onde se origina o músculo obturador interno.

SISTEMA MUSCULOESQUELÉTICO

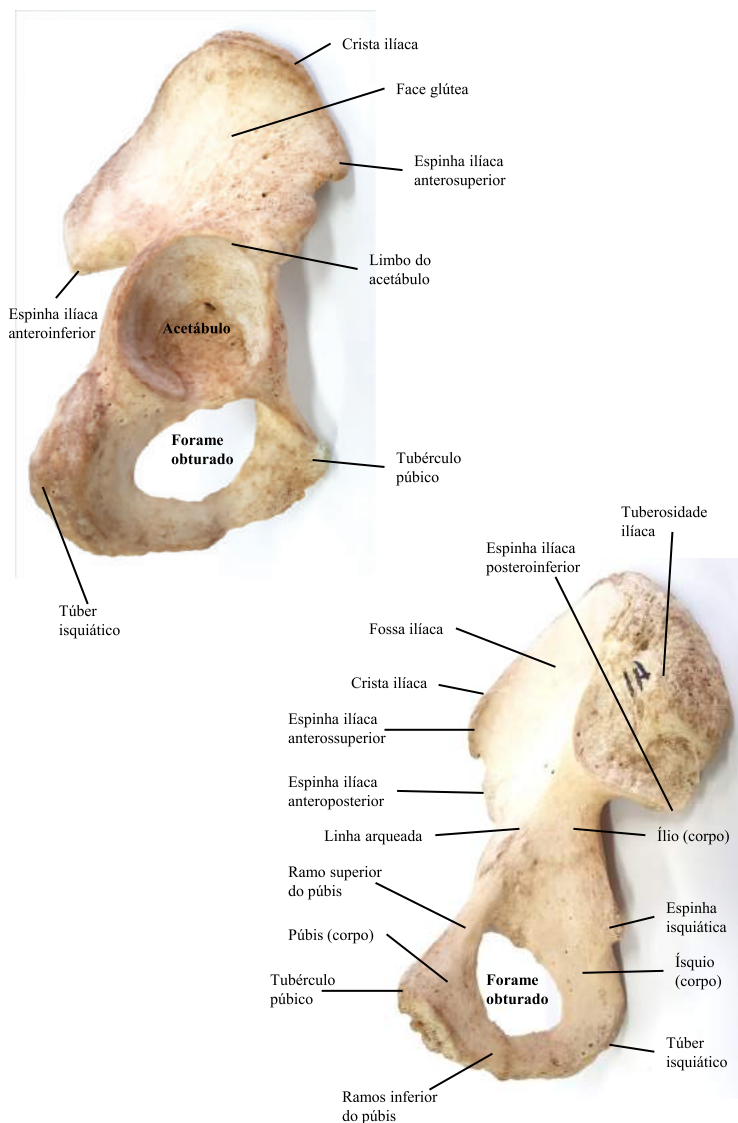


Fig. 3.25: Osso Coxal ou do Quadril.

O osso **púbis** possui **um corpo e dois ramos**. O **corpo** forma a **sínfise púbica** com seu homólogo e apresenta a **crista púbica** e o **tubérculo púbico**. Desse tubérculo se inicia a **linha pectínea do púbis**, que juntamente a linha arqueada do íleo, delimitam as regiões superior e inferior da pelve óssea, chamadas de pelve maior (falsa) e pelve menor (verdadeira) respectivamente. Os **ramos** do púbis são o **superior** e o **inferior**.

O osso do quadril apresenta divergências em relação ao sexo. A **pelve masculina** é mais robusta, a distância entre as espinhas isquiáticas é maior nas mulheres, a abertura superior da pelve é maior e circular nas mulheres. A **cavidade da pelve masculina** é mais profunda e estreita. O **forame obturado** é maior nos homens e nos mesmos se observa **acetábulo** maior e mais profundo, projetado mais dorsal que nas mulheres. O **ângulo subpúbico** é maior **nas mulheres**, acima de 90°. Os **homens** apresentam um ângulo

subpúbico menor que 90°.

Fêmur

É um osso par, longo, mais pesado e maior de todo o esqueleto. Em sua extremidade proximal se articula com o osso do quadril e em sua extremidade distal se articula com tibia e rótula (patela). Apresenta **um corpo** ou **diáfise** e **duas extremidade** ou **epífises** (Fig. 3.26).

Na **epífise proximal**, observa-se uma estrutura esférica, a **cabeça** que se articula com o acetábulo do osso do quadril. Em seguida, observa-se um estreitamento, denominado de **colo**. Ainda na extremidade proximal, encontram-se duas saliências ósseas, os **trocânteres maior e menor**, que são separados por uma elevação óssea, a **crista intertrocantérica**.

A **diáfise do fêmur** é robusta e nela se observa a **linha áspera**. No **corpo do osso**, observam-se vários pontos de fixação dos músculos da coxa.

Na **epífise distal**, encontram-se os **epicôndilos medial e lateral** e os **côndilos lateral e medial** que se articulam com os homólogos correspondentes da tibia. **Entre os côndilos** na face posterior do osso, existe uma depressão bem evidente, a **fossa intercondilar**. Na **região anterior** da extremidade distal existe a **superfície patelar** que se articula com a rótula ou patela.

Patela

A **patela** é um osso pequeno e resistente que apresenta forma triangular na região anterior da articulação do joelho. Apresenta **um ápice inferior**, no qual se insere o ligamento da patela que vai até a tuberosidade da tibia e **uma base superior**, na qual se insere o músculo quadríceps femoral. Apresenta **duas faces**, que são **anterior e posterior**. A face **posterior ou articular** apresenta duas facetas articulares que são **medial e lateral**. As faces articulares se articulam com os côndilos do fêmur (Fig. 3.27).

SISTEMA MUSCULOESQUELÉTICO

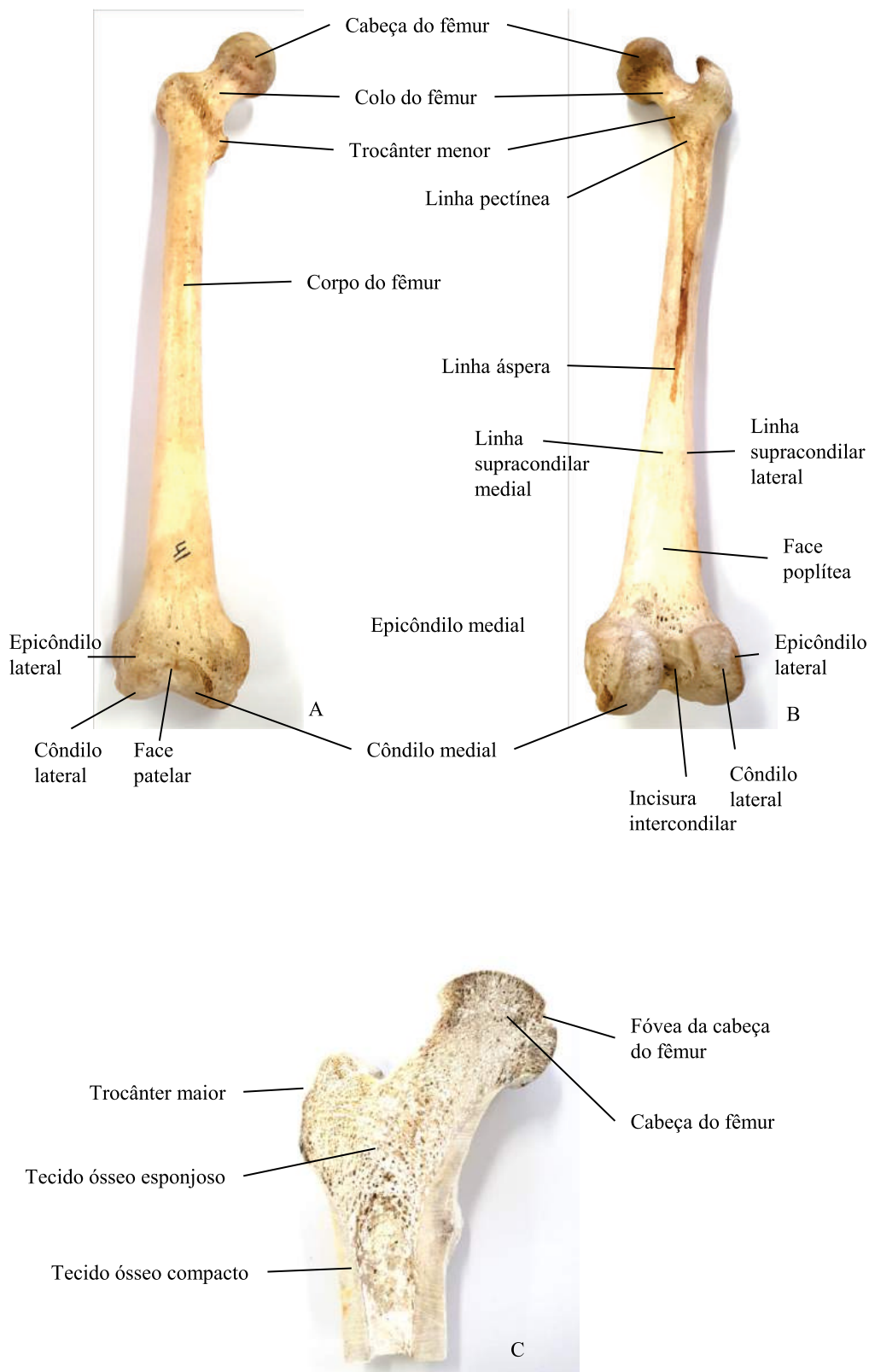


Fig. 3.26: Fêmur. A. Face anterior. B. Face posterior. C. Parte interna da extremidade proximal do fêmur.

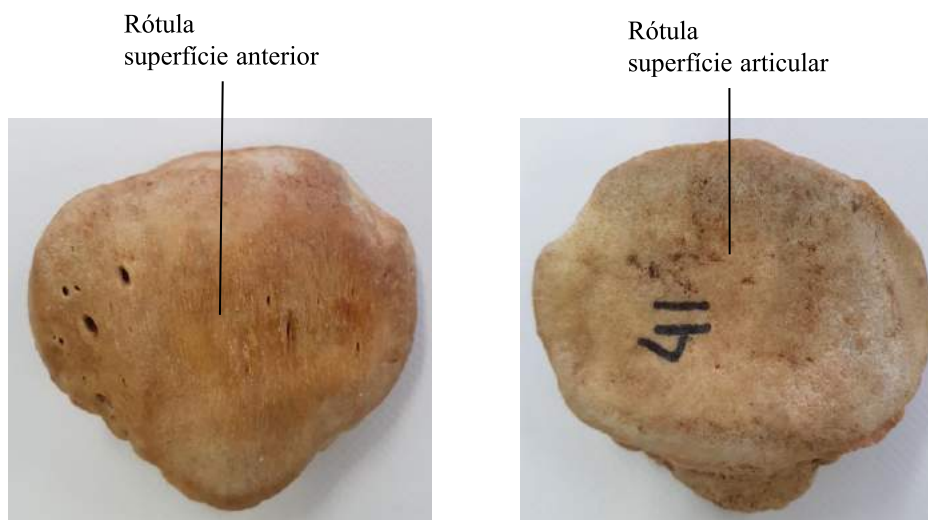


Fig. 3.27: Rótula ou patela.

Tíbia

É um osso par e longo, que faz parte da face medial (interna) da perna (do joelho ao calcanhar). Articula-se com o fêmur, com a fíbula e com os ossos do tarso, sendo responsável pela sustentação do peso corporal. Entre a tíbia e a fíbula existe a **membrana interóssea**. Apresenta **uma epífise proximal**, **uma diáfise** (corpo) e **uma epífise distal** (Fig. 3.28).

Na **extremidade proximal**, observam-se os **côndilos medial e lateral** que se articulam com os côndilos do fêmur. Abaixo dos côndilos na face anterior, existe uma elevação óssea denominada de **tuberosidade da tíbia**, que serve para inserção do ligamento patelar.

O **corpo do osso** apresenta **três margens** que são **anterior**, **interóssea** e **medial**. A **margem anterior** é bem aguda e se inicia logo abaixo da tuberosidade da tíbia, podendo ser sentida pela palpação, logo abaixo da pele, medial ao músculo tibial anterior.

Na **epífise distal** do osso, evidencia-se uma saliência óssea direcionada para baixo, o **maléolo medial** e a **superfície de articulação com talo** (tálus) **do tarso**. Medialmente a extremidade distal, existe a incisura fibular que se articula com a fíbula (perônio), na articulação fibrosa, sindesmose tíbiofibular.

Fíbula ou perônio

Ossos par, longo e bem mais fino que a tíbia. A **fíbula** se localiza lateralmente a perna e serve para fixação de músculos e não para sustentação do peso corporal. Osso apresenta **uma epífise proximal**, **um corpo** e **uma extremidade distal**. Na **extremidade proximal** existe a **cabeça da fíbula** que na parte medial se articula com a tíbia, mas não participa da articulação do joelho. A **epífise distal** apresenta uma saliência óssea direcionada para baixo, o **maléolo lateral**. A **face medial** da extremidade distal da fíbula se

SISTEMA MUSCULOESQUELÉTICO

articula com o tálus (talo) do tarso (Fig. 3.28).

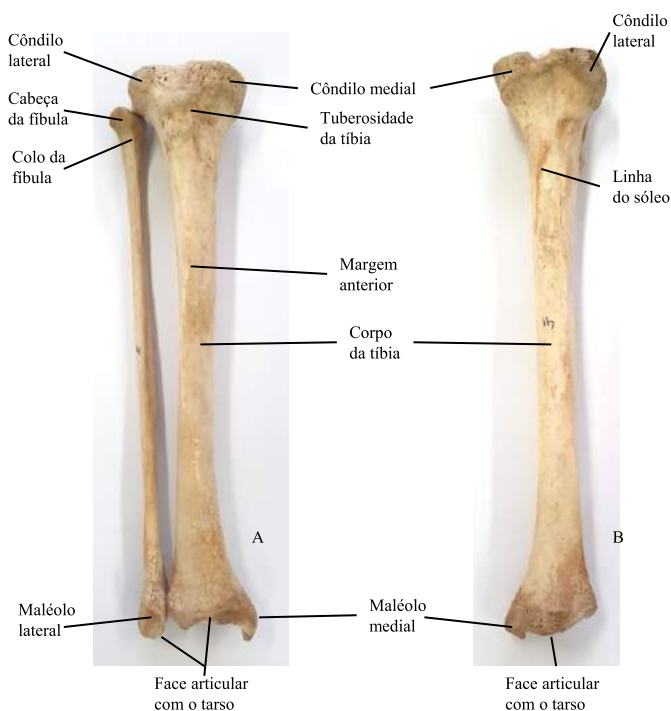


Fig. 3.28: Ossos da perna. A. Face anterior da tíbia e fíbula. B. Face posterior da tíbia.

Ossos do Tarso

Cada pé apresenta 26 ossos, ou seja, sete ossos do tarso, cinco ossos do metatarso e 14 falanges. Os ossos do tarso são **tálus**, **calcâneo**, **cubóide**, **navicular**, **cuneiforme medial**, **cuneiforme intermédio** e **cuneiforme lateral**. O **tálus** tem forma semelhante a uma lesma e apresenta cabeça, colo e corpo, constituindo-se no segundo maior osso do tarso. O maior osso do tarso é o **calcâneo**, que corresponde ao calcanhar, suporta metade do peso corporal e apresenta seis faces (anterior, posterior, superior, inferior, medial e lateral). Nesse osso, prende-se o tendão do gastrocnêmico. O **cubóide** está na parte lateral do pé, relacionado ao quinto metatársico e apresenta seis faces (anterior, posterior, superior, inferior, medial e lateral). O **navicular** tem forma semelhante a um barco e se localiza na medial do tarso, entre os cuneiformes e o tálus, apresenta seis faces (anterior, posterior, superior, plantar, medial e lateral). O **cuneiforme medial** é o maior dos cuneiformes e o **cuneiforme intermédio** é o menor dos três. Os três ossos cuneiformes apresentam seis faces (anterior, posterior, superior, plantar, medial e lateral) (Fig. 3.29).

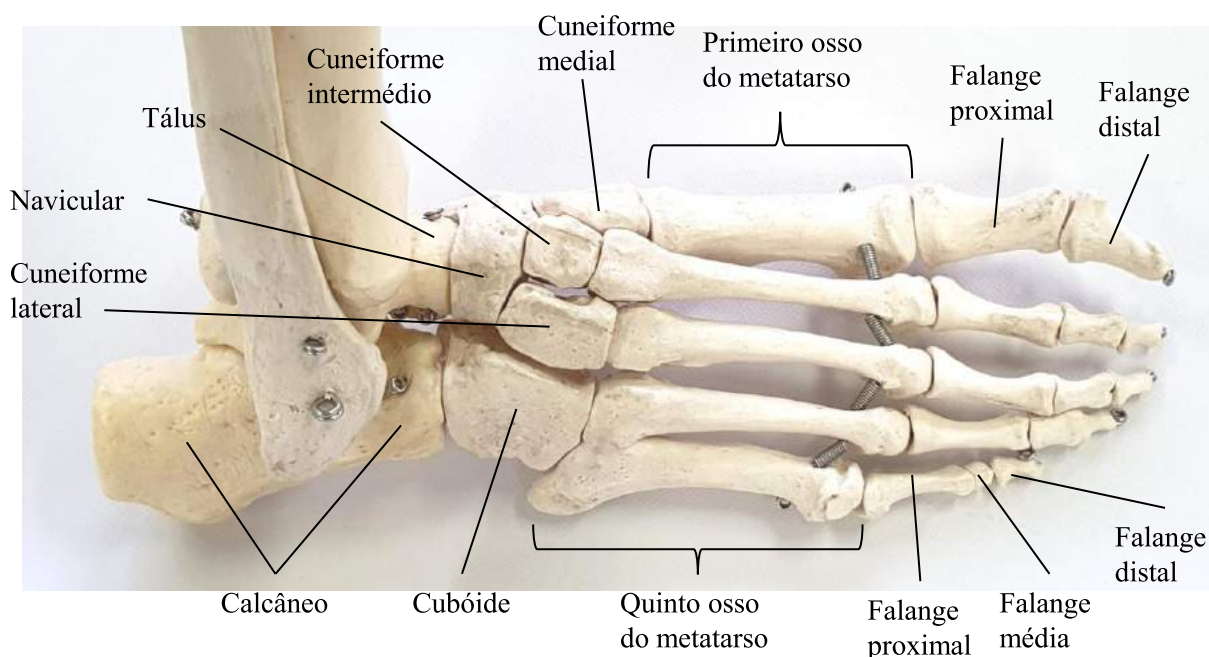


Fig. 3.29: Pé ósseo direito.

Metatarso

O **metatarso** é formado por cinco ossos longos que apresentam, de proximal para distal, uma base, um corpo e uma cabeça. Esses ossos são numerados de I a V, iniciando-se com referência do maior artelho ou pododáctilo (hálux), ou seja, de medial para lateral, da seguinte forma: primeiro metatársico (mais medial), segundo metatársico, terceiro metatársico, quarto metatársico e quinto metatársico (mais lateral). Esses ossos se articulam na proximal com os ossos cuneiformes e com o cubóide, na extremidade distal, com as falanges (Fig. 3.29).

Falanges

Os **dedos do pé** podem ser chamados de **artelhos** ou **pododáctilos** e são formados por **uma base** (proximal), **corpo** e **cabeça** (distal). Com exceção do hálux, que possui duas falanges que são proximal e distal, todos os outros quatro dedos do pé apresentam três falanges que são proximal, média e distal. Essas **falanges** se articulam entre si, formando as **articulações interfalângicas**, um tipo de articulação sinovial, classificada como gínglimo, pois realizam apenas flexão e extensão dos dedos do pé (Fig. 3.29).

Ossificação ou Osteogênese

É o processo de formação dos ossos que pode se dar de duas formas: **Ossificação intramembranosa** e **ossificação endocondral**. Na primeira, o osso é originado a partir de uma membrana, no último, um molde de cartilagem é usado previamente ao osso.

SISTEMA MUSCULOESQUELÉTICO

Ossificação intramembranosa

A **osteogênese intramembranosa** ocorre nos ossos do crânio e mandíbula. A **ossificação intramembranosa** é menos complexa. Inicialmente há um aglomerado de células mesenquimais que se diferenciam em osteoblastos, formando o centro de ossificação. Em seguida, ocorre a calcificação com a formação de lacunas que aprisionam os osteócitos e a matriz mineral é depositada. As trabéculas ósseas formam o osso esponjoso e a medula óssea vermelha deriva dos vasos sanguíneos do tecido conjuntivo associado. O perióstio é formado na periferia do osso e deriva da membrana. Finalmente se forma o osso compacto nas periferias do osso esponjoso.

Ossificação endocondral

A **osteogênese endocondral** ocorre principalmente nos ossos longos, porém outros ossos também apresenta esse tipo de ossificação, como vértebras, costelas, entre outros. A **ossificação endocondral** ocorre na maioria dos ossos. Inicialmente há uma aglomeração de células mesenquimais que se diferenciam em condroblastos. O aprisionamento dos condroblastos se formam os contrócitos. Essas células vão formar o modelo cartilágneo de cartilagem hialina e o pericôndrio em redor. A peça cartilágnea começa a crescer e ossificar. Com a morte dos condrocitos, formam-se lacunas e pequenas cavidades. Formam-se os centros de ossificação primária para dentro do osso e ossificação secundária em direção periférica. A cartilagem hialina também dá origem a cartilagem articular e a lâmina epifisal que é responsável pelo crescimento longitudinal dos ossos longos.

Artrologia

As articulações são regiões de conexão entre os diversos ossos do esqueleto. Essas juntas são mantidas em contato pela presença de estruturas fibrosas que limitam as movimentações, os ligamentos. Pode-se afirmar que existem **três tipos de articulações**, segundo o elemento que se interpõe aos ossos: articulações **fibrosas**, **articulações cartilágneas** e **articulações sinoviais**.

Articulações Fibrosas

São articulações que apresentam **tecido conjuntivo fibroso** e apresentam pouca movimentação. Esse tipo de articulação apresenta três variedades que são **sindesmose**, **sutura** e **gonfose**.

Sindesmose

É o tipo de articulação que apresenta **ligamentos interósseos**, na qual se observa uma distância maior entre os ossos que na sutura. Como exemplo, pode-se citar a **articulação tíbiofibular inferior**.

Sutura

Os ossos são **bem unidos por uma fina camada de tecido fibroso**. As suturas podem ser de **quatro tipos: sutura plana** (internasal); **sutura escamosa** (parieto-temporal); **sutura serreada** (interparietais) e **sutura limbosa** (coronal). Na **sinostose** existe uma **fusão completa na linha da sutura**, como exemplo tem-se a **sutura metópica** (no centro sagital do osso frontal em crânios de crianças pequenas).

Gônfose

Também chamada de **sindeesmose dento alveolar**. É um tipo de articulação que ocorre entre os **dentes e os alvéolos da mandíbula e maxila**, sendo mantida pelo **ligamento periodontal**.

Articulações cartilagíneas

Esse tipo de juntura apresenta **cartilagem hialina ou fibrocartilagem** entre os ossos. Existem **dois tipos** de articulações cartilaginosas, **as sínfises e as sincondroses**.

Sínfises

São formadas por **fibrocartilagem** e se localizam no centro do corpo. Como exemplos, têm-se a **sínfise púbica e os discos intervertebrais**.

Sincondroses

São articulações temporárias, formadas de **cartilagem hialina**. Como exemplos desse tipo de articulação, tem-se a articulação entre a **primeira costela e o esterno, disco epifisal** (epifisário) dos ossos longos (Fig. 3.30), entre o **occipital e o esfenoide, parte petrosa do temporal e o osso occipital**.

SISTEMA MUSCULOESQUELÉTICO

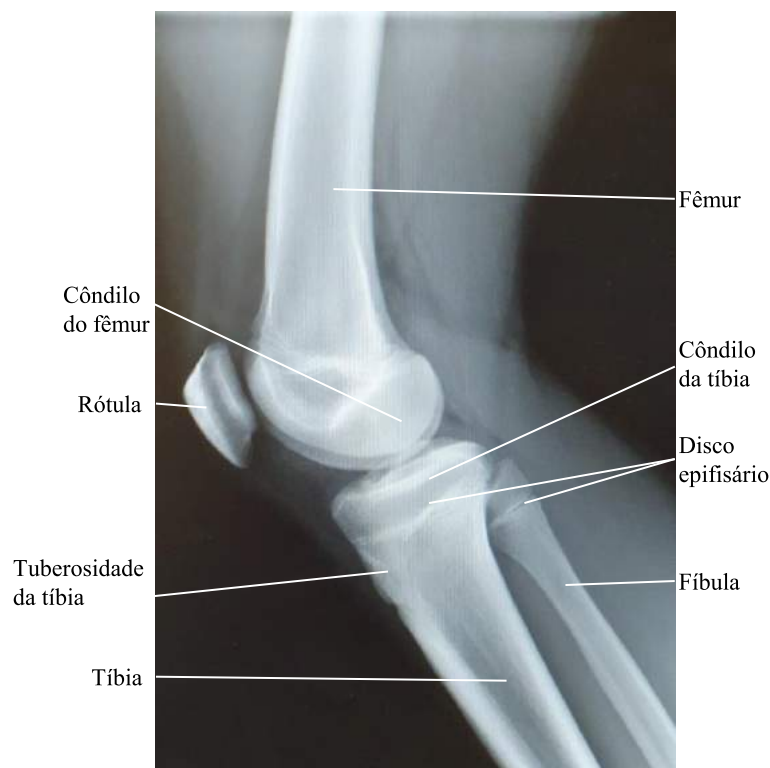

Figura 3.30: Disco epifisário (radiografia da região de joelho).

Articulações sinoviais

As articulações sinoviais são classificadas como **diartroses** por seus movimentos amplos e apresentam **cápsula articular com líquido sinovial**. Podem ser classificadas em **gínglimo, trocóide, condilar ou elipsóide, selar, plana e esferóide**.

Gínglimo

A articulação do tipo **gínglimo** realiza movimentos de abertura e fechamento, de extensão e flexão, semelhante a uma dobradiça. Esse tipo de junta se movimenta em apenas um plano, sendo chamada monoaxial. Como exemplos dessa articulação se tem o **joelho, o cotovelo, o tornozelo, as interfalângicas**.

Trocóide

A articulação **trocóide** realiza movimento de rotação, ou seja, uma extremidade em forma de anel de um osso se articula na superfície de outro osso. Esse tipo de junta se movimenta em apenas um plano, sendo chamada monoaxial. Como exemplos dessa articulação, têm-se a **articulação radioulnar proximal e a articulação atlantoaxial**.

Condilar ou elipsóide

A articulação **condilar ou elipsóide** é aquela que uma extremidade oval de um osso se articula numa fossa elíptica de outro osso. Esse tipo de junta realiza movimentos variados como flexão, extensão, adução, abdução e circundação, sendo considerada biaxial. Como exemplos desse tipo de junta, têm-se a **articulação radiocarpal (punho)**, **articulação temporomandibular (ATM)**, **articulações metacarpofalângicas**, **articulações metatarsofalângicas do segundo e quinto artelhos**.

Selar

A articulação **selar** é aquela que uma das extremidades que se articulam tem formato de sela, com formato convexo e a outra extremidade com formato côncavo complementar. Esse tipo de junta realiza movimentos variados como flexão, extensão, adução, abdução e circundação, sendo considerada biaxial. Como exemplos dessa articulação, têm-se a **articulação carpometacarpo** e a **articulação tarsometatarso**.

Plana

A articulação **plana** é aquela que as extremidades que se articulam são achatadas, permitindo movimentos de deslizamento. Esse tipo de junta não realiza movimentos axiais, mas sim no plano. Como exemplos dessa articulação, têm-se a **articulação intercarpais**, **intertarsais**, **esternoclaviculares**, **esternocostais**, **vértebrocostais**.

Esferóide

A articulação **esferóide** é aquela que uma das superfícies articuláveis apresenta uma esfera ou meia esfera e a outra apresenta uma cavidade globosa para o encaixe. Esse tipo de junta é a mais móvel de todas as articulações sinoviais, realiza movimentos como flexão, extensão, adução, abdução, rotação axial e circundação, sendo considerada triaxial (poliaxial). Como exemplos dessa articulação, têm-se a **articulação do ombro (glenoumeral)** e a **articulação do quadril (coxofemoral)**.

Movimentos articulares

As diversas juntas apresentam movimentos que podem ser: **deslizamento**, **flexão e extensão**, **adução**, **abdução**, **circundação**, **rotação**, **supinação e pronação**.

O movimento de **deslizamento** é quando as superfícies escorregam entre si, sendo o tipo mais simples. A **flexão** é quando o ângulo articular diminui, enquanto na **extensão**, o ângulo aumenta.

A **abdução** é o afastamento da linha média realizada por perna, braço, dedos. A **adução** é a aproximação do plano sagital mediano realizada em movimentos de perna, braços, dedos.

A **circundação** se constitui num movimento complexo formado pela combinação de flexão,

SISTEMA MUSCULOESQUELÉTICO

abdução, extensão e adução em sequência coordenada pelo ombro ou quadril, principalmente. A **rotação** é o deslocamento em torno de um eixo central.

A **supinação** é a rotação lateral do ombro, expondo ventralmente à palma da mão. Essa postura é a adotada pela posição de descrição anatômica. A **pronação** é a rotação medial do ombro, voltando à palma da mão para uma posição dorsal.

Principais estruturas encontradas nas juntas

As estruturas encontradas nas diartroses têm a finalidade de proteção, nutrição, lubrificação, amortecimento e limitação de movimento articular. Essas estruturas são **os ligamentos, a cápsula articular, os discos e meniscos, o líquido sinovial, a membrana sinovial, as bolsas e as bainhas dos tendões**.

Ligamentos

Os **ligamentos** são filamentos fibrosos maleáveis e flexíveis, mas também resistentes que limitam a movimentação lesiva além da capacidade de movimentação articular.

Cápsula articular

A **cápsula articular** se constitui em um envoltório que circunda a articulação sinovial, apresentando duas camadas uma interna, chamada de estrato sinovial e outra externa, denominada de estrato fibroso.

Discos e meniscos

Os **discos e meniscos** são corpos adiposos fibrocartilagosos que se situam no interior dos joelhos, da articulação temporomandibular (ATM), tendo a função de amortecimento. Os discos servem para dar estabilidade na articulação e direcionar fluxo de líquido sinovial para as áreas de maior contato ou atrito.

Líquido sinovial

O **líquido sinovial** é semelhante à clara de ovo crua, transparente e viscoso, com grande quantidade de ácido hialurônico. Tem a função de lubrificação, remoção de CO₂ e fornecimento de oxigênio e nutrientes, já que a articulação não tem circulação sanguínea.

Membrana sinovial

A **membrana sinovial** recobre a face interna da cápsula fibrosa, composta de tecido conjuntivo, podendo conter acúmulo de tecido adiposo, como no joelho, sendo denominada de corpo adiposo

infrapatelar.

Bolsas sinoviais

As **bolsas sinoviais** são aberturas em forma de fendas, encontradas entre as estruturas articulares (músculos, tendões, ligamentos e ossos) que facilitam o deslizamento e são encontradas no ombro, no joelho, no quadril e no cotovelo. Essas estruturas podem se inflamar, sendo denominadas de bursites.

Bainhas dos tendões

As **bainhas dos tendões** são cápsulas fibrosas que envolvem os tendões para facilitar o deslizamento desses na passagem pelos túneis encontrados nas cavidades sinoviais, como o bíceps braquial passando pelo ombro, também na juntura do punho e tornozelo, onde muitos tendões se juntam em espaço muito apertado.

Algumas articulações sinoviais

Articulação temporomandibular (ATM)

A maioria dos autores a considera como **sinovial elipsóide ou condilar**. A ATM é uma juntura biaxial complexa de encaixe recíproco. Os componentes anatômicos dessa articulação são: **membrana sinovial; superfícies articulares; disco articular e ligamentos**.

Membrana sinovial

A membrana sinovial recobre a face interna da cápsula fibrosa, composta de tecido conjuntivo, podendo conter acúmulo de tecido adiposo. Apresenta-se dividida pelo disco articular em membrana superior (que é maior) e membrana inferior. Quando o disco se encontra perfurado, as duas cavidades se comunicam entre si.

Superfícies articulares

As superfícies articulares são recobertas por **cartilagem hialina**. A ATM é formada pela articulação do **côndilo ou cabeça da mandíbula com a fossa mandibular do osso temporal**. Os **côndilos da mandíbula** apresentam as cabeças que são projeções ósseas em forma elipsóide, situadas superoposteriormente aos ramos da mandíbula. A **fossa mandibular** é uma depressão oval de encaixe congruente a cabeça da mandíbula. Essa cavidade apresenta, em seu limite anterior, uma elevação cilíndrica denominada de **tubérculo articular**.

SISTEMA MUSCULOESQUELÉTICO

Disco articular

O disco é uma **estrutura de fibrocartilagem na forma de placa elíptica**, podendo ser chamado de **menisco articular** e que serve como uma almofada de amortecimento. Apresenta suas faces côncavas para adaptação dos componentes ósseos e sua periferia é mais elevada que no centro.

Ligamentos

São estruturas responsáveis pelo **reforço na fixação da capsula articular**. Os principais são **ligamento lateral; ligamento medial; ligamento posterior e ligamentos acessórios (ligamento esfenomandibular; ligamento estilomandibular e ligamento pterigomandibular)**.

Ligamento lateral

O **ligamento lateral** é um curto feixe de fibra que se localiza lateralmente a cápsula e se apresenta mais largo cranialmente. Constitui-se no reforço da cápsula lateral e vai desde o tubérculo articular ao arco zigomático, sendo recoberto pelas parótidas e pela pele.

Ligamento medial

O **ligamento medial** é menos volumoso que o lateral e sai da base da espinha esfenoidal indo em direção à parte posterior do colo da mandíbula.

Ligamento posterior

O **ligamento posterior** não é bem definido, mas vai da fissura timpanoescamosa ao colo da mandíbula e posteriormente ao disco articular. A função desse ligamento é limitar o deslocamento posterior do disco quando existe propulsão da mandíbula.

Ligamentos acessórios

Os **ligamentos acessórios** exercem funções importantes na mecânica articular da ATM. Os ligamentos acessórios são o **ligamento esfenomandibular; o ligamento estilomandibular e o ligamento pterigomandibular**. O **ligamento esfenomandibular** é uma lâmina com 3 mm de espessura que vai da espinha esfenoidal até a línula do forame mandibular. O **ligamento estilomandibular** é uma faixa estreita de tecido fibroso que vai do ápice do processo estilóide até a margem posterior de ramo, próximo ao ângulo da mandíbula. O **ligamento pterigomandibular** é uma faixa pouco visível e pouco desenvolvida que vai do hámulo, da margem medial do processo pterigoide até o trígono retromolar.

Movimentos da ATM

Essa articulação apresenta cerca de 11 movimentos que são: **abaixamento ou abertura; elevação ou fechamento; propulsão** (projeção para frente, após abaixamento da mandíbula, sem contato

dentário); **retropulsão** (retorno para traz e depois elevação da mandíbula, sem contato dentário); **lateralidade centrífuga**; **lateralidade centrípeta**; **intrusão** (contração leve mantendo dentes em contato); **extrusão** (diminuição da força de contração, mas sem a perda de contato entre os dentes); **protrusão** (projeção da mandíbula para frente com dentes em contato); **retrusão** (retorno da mandíbula para trás com dentes em contato); **circundação** (movimento complexo formado por 5 deslocamentos que são usados geralmente durante a mastigação).

Articulação glenoumeral

Os ossos que se articulam são a **cabeça do úmero com a cavidade glenoidal da escápula**. Essa articulação é classificada como sinovial do tipo esferoidal realiza movimento em três eixos (multiaxial). É a junta mais móvel do corpo, realizando movimentos de flexão, extensão, abdução, adução, rotação lateral e medial e circundação. Lesões nessa articulação são muito comuns nas diversas práticas esportivas como natação, tênis, voleibol e basquetebol.

A **juntura do ombro** é protegida de movimentos de deslocamentos pela presença de **tendões, ligamentos e o manguito rotador** (músculos subescapular, supraespinhal, infraespinhal e redondo menor) que fornecem estabilidade articular. Os principais ligamentos dessa articulação são **umeral transverso, glenoumeral, orla glenoidal, cápsula articular e coracoumeral**.

A **cabeça do úmero** tem a forma de uma meia esfera que se articula com uma cavidade rasa da escápula, a cavidade glenoidal, ambos são recobertas por cartilagem hialina. A **membrana sinovial** circunda a articulação e delimita a cápsula articular. Essa membrana forma a bolsa sinovial que separa tendões dos músculos. Essa estrutura articular tem função de diminuir o atrito entre os tendões.

A **irrigação** do ombro se dá através de ramos das artérias circunflexas anterior e posterior e artéria subescapular. A **inervação** é feita pelo plexo braquial além dos nervos axilar, peitoral e supraescapular.

Articulação do joelho

Essa junta ocorre entre os **côndilos da tíbia e fêmur e entre o fêmur e a patela**. A maioria dos autores a classificam como articulação sinovial do tipo gínglimo, pois realiza movimento de extensão e flexão da perna. A cavidade articular é dividida pela prega patelar da membrana sinovial em articulação medial e articulação lateral. Os componentes da junta do joelho são: **ligamento colateral tibial, ligamento colateral fibular, ligamento poplíteo oblíquo, ligamento poplíteo arqueado, ligamento cruzado anterior, ligamento cruzado posterior, ligamento patelar, ligamento coronário e ligamento transverso, cápsula articular, meniscos medial e lateral**.

A **cápsula articular** é uma membrana fibrosa com ligamentos unidos a ela. O **ligamento patelar**

SISTEMA MUSCULOESQUELÉTICO

vai até a tuberosidade da tíbia e faz parte do tendão central do quadríceps femoral. Os **meniscos** (lateral e medial) são formações de fibrocartilagem em formato de meia lua, que apresentam bordas periféricas mais grossas que se inserem na face interna da cápsula articular. O **menisco medial** é mais largo posteriormente, tem formato semicircular e menos móvel que o lateral, sendo mais comum a sua lesão. O **menisco lateral** é aproximadamente circular, tem formato mais uniforme e se movimenta mais que o lateral. A margem anterior desse menisco contribui na formação do ligamento transversal do joelho.

Miologia

Os **músculos** são estruturas contráteis que realizam movimentos (Figs. 3.31 e 3.32). Os músculos derivam do mesoderma, da seguinte forma: O esquelético do mesoderma paraxial que formam os somitos e somitômeros da cabeça, o liso e o cardíaco são formados a partir do mesoderma esplâncnico visceral. O número de músculo é bem maior que a quantidade de ossos do corpo, estima-se que existam **mais de 500 músculos**. Os músculos podem ser classificados quanto à forma, situação e estrutura.

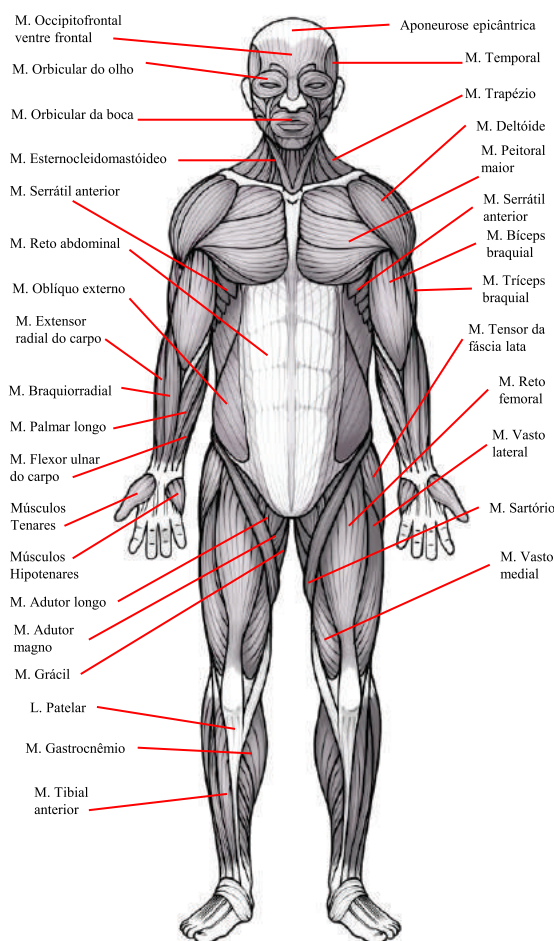


Figura 3.31: Visão geral dos principais músculos anteriores.

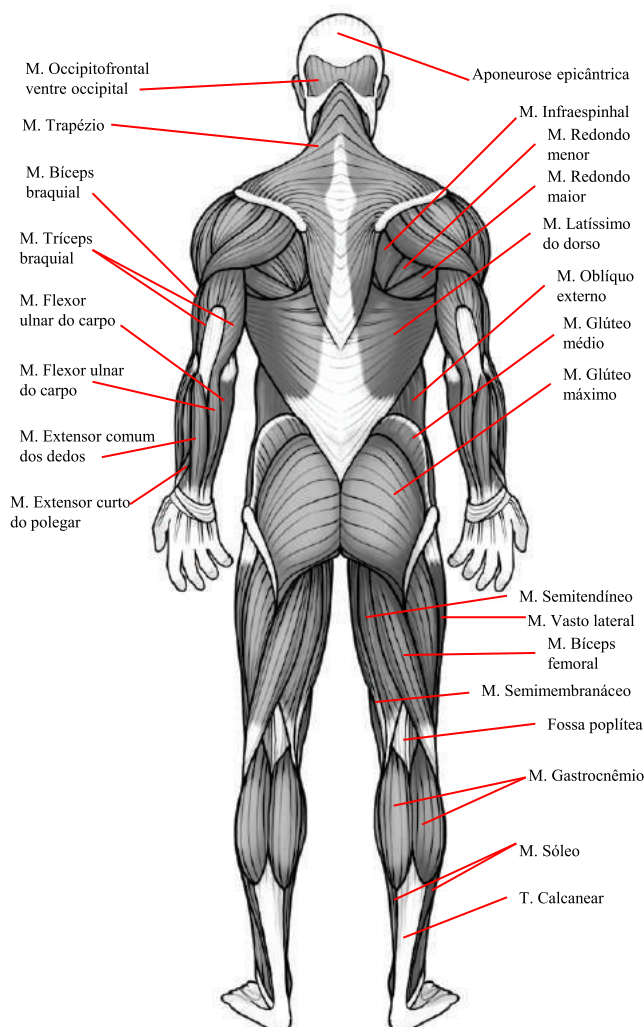


Figura 3.32: Visão geral dos principais músculos posteriores.

Quanto à **forma** podem ser **longos, curtos e chatos**, levando-se em consideração as três medidas (comprimento, largura e espessura). Um exemplo de **músculo longo** é o **tríceps braquial**, de **músculo chato** é o **reto abdominal** e os **músculos da mão** são **classificados como curtos**.

Quanto à **situação** (aqueles que dão forma ao corpo) podem ser esqueléticos e cutâneos. Quanto à **estrutura**, os músculos podem ser lisos ou estriados. O **músculo liso** tem funcionamento involuntário e é encontrado nas paredes dos vasos e nos sistemas digestivo, respiratório e urinário. O **músculo estriado** pode ser de dois tipos que são **estriado esquelético** e **estriado cardíaco**.

Os **músculos esqueléticos** são constituídos de **ventre, tendão, aponeurose**. O **ventre** é a parte que realiza a contração, formado pelas fibras musculares. O **tendão** não se contrai e apresenta formato cilíndrico ou levemente achatado e que se origina ou se insere em alguma estrutura adjacente. A **aponeurose** é encontrada em músculos chatos ou planos, constituindo-se em uma ampla lâmina de tecido conjuntivo que serve de elemento de fixação muscular.

SISTEMA MUSCULOESQUELÉTICO

Os músculos podem apresentar diversas formas, como **paralelo** (bíceps braquial), **convergente** (peitoral maior), **semipeniforme** (músculo extensor dos dedos), **peniforme** (reto femoral), **multipeniforme** (deltóide) e **circular** (orbicular do olho).

Classicamente, a **porção proximal** de um músculo (cabeça) é a **origem**, local fixo onde não existe movimentação. A **porção distal** é chamada de **inserção**, local onde acontece a movimentação. No entanto, os dois pontos de fixação podem ser móveis, como no caso do diafragma, ou também, pode ocorrer movimentação proximal e imobilidade na distal.

Músculos da Cabeça e pescoço

Os **músculos da cabeça e pescoço** podem ser divididos em músculos do epicrânio, músculos da face (expressão facial), músculos da mastigação, músculos da região lateral do pescoço, músculos supra-hióideos, músculos infra-hióideos, músculos do véu palatino, músculos da língua e músculos vertebrais anteriores (Fig. 3.33).

Músculos do epicrânio

Occipitofrontal

Cobre a região da calvária ou escalpo, indo desde a testa até a região occipital, estendendo-se para região temporal. Esse músculo digástrico, formado por **dois ventres** que são **frontal e occipital**, apresenta a **gálea aponeurótica**. O **ventre frontal** se **origina** na gálea aponeurótica e se **insere** na tela subcutânea das sobrancelhas. O **ventre occipital nasce** na linha nugal superior e se **insere** na margem posterior da gálea aponeurótica. A **função** desse músculo é elevar as sobrancelhas, dando o aspecto de “atenção”.

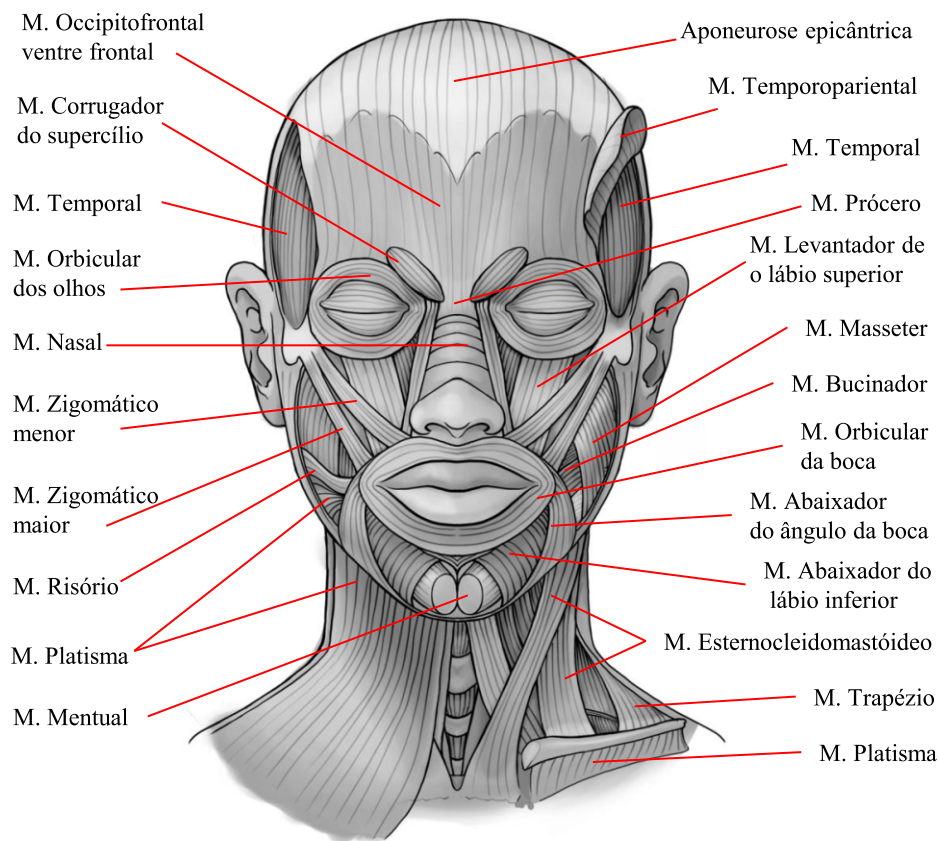


Figura 3.33: Principais músculos da região anterior da cabeça e pescoço

Auriculares

Não são desenvolvidos no ser humano e se localizam ao **redor do pavilhão da orelha**. Tem a **origem** na gálea aponeurótica e no processo mastóide e se **insere** em diversas regiões do pavimento auricular. A **função** desse músculo é elevar o pavilhão do ouvido externo.

Músculos da face

São denominados de **músculos da expressão facial (mímica)** e são inervados pelo VII par de nervos cranianos, o nervo facial. Os músculos são: orbicular do olho, corrugador do supercílio, próceros, nasal, depressor do septo, orbicular da boca, levantador do lábio superior, zigomáticos maior e menor, risório, depressor do ângulo da boca, mental, levantador do ângulo da boca, depressor do lábio inferior e bucinador (Fig. 3.33).

Orbicular do olho (orbicular da pálpebra)

Esse músculo em forma de anel possui **três partes** que são **palpebral, lacrimal e orbital**. A **parte palpebral** se **origina** nas cristas lacrimais se **insere** no ângulo medial da órbita. A **parte lacrimal** é denominada de músculo de Horner, localiza-se por trás do ligamento palpebral medial e **nasce** do saco

SISTEMA MUSCULOESQUELÉTICO

lacrimar. A **parte orbital** atua como um esfíncter e se **origina** no ângulo médio do olho e se **insere** na camada profunda da pele do ângulo lateral do olho. A **função** do orbicular da pálpebra é fechar os olhos durante o sono ou piscar de olhos.

Corrugador do supercílio

Alguns anatomistas classificam-no como fascículo muscular e **está situado atrás do ventre anterior do occipitofrontal**. Esse músculo tem **origem** no processo frontal da maxila e se **insere** na pele das sobrancelhas. A **ação** do corrugador do supercílio abaixa a parte medial das sobrancelhas, promovendo um aspecto de raiva, fome e expressão de dor.

Músculos da face (expressão facial)

Músculos do Nariz

Os músculos do nariz são prócero, nasal e depressor do septo. Eles basicamente movimentam o nariz e as regiões adjacentes.

Prócero

É um músculo pequeno e alongado **encontrado na parte superior do dorso do nariz**. O prócero tem **origem** nos ossos nasais e na parte cartilaginosa do nariz e se **insere** na pele entre as sobrancelhas. A **função** desse músculo é deprimir a região entre os supercílios, formando a prega do franzindo (prega de agressão).

Nasal

Músculo pequeno de formato triangular que se estende **transversalmente no dorso do nariz** e que apresenta as porções transversa e alar. O nasal tem sua **origem** no dorso do nariz e se **insere** na eminência canina, na pele do sulco nasolabial e às vezes, as fibras posteriores podem alcançar o músculo depressor do septo. A **ação** das fibras anteriores desse músculo dilata o diâmetro das narinas, já a movimentação das fibras posteriores, causa estreitamento no sentido transversal. A expressão fisionômica da ação desse músculo lembra aspecto sensual, desprezo ou insatisfação.

Depressor do Septo

É uma lâmina muscular de forma quadrangular **encontrada sobre a maxila**. Esse músculo se **origina** da fossa incisiva e se **insere** na pele do septo do nariz. A **ação** do depressor de septo faz com que haja abaixamento do ápice do nariz.

Músculos da boca

Os músculos da boca podem ser divididos em **constritores** e **dilatadores**. Os **constritores** comprimem o orifício bucal, já os **dilatadores**, aumentam a abertura da cavidade bucal. Os **músculos constritores** são o **orbicular da boca** e o **compressor dos lábios**. Os **músculos dilatadores** (plano superficial) são **levantador do lábio superior** e **da asa do nariz**, **levantador do lábio superior**, **zigomático maior**, **zigomático menor**, **risório**, **depressor do ângulo da boca**, **músculo do mento**. Os **músculos dilatadores** (plano profundo) são **levantador do ângulo da boca**, **depressor do lábio inferior** e **bucinator**.

Músculos constritores

Orbicular da boca

Músculo **circular da rima bucal** que tem múltiplas fibras elípticas e concêntricas. O orbicular da boca apresenta **duas partes** que são **marginal** e **labial**. A **parte marginal** é periférica e a parte labial é central. Na **face superficial** o músculo se **adere** à pele. A **face profunda** se **insere** nos arcos dentais. A **ação** do músculo causa fechamento da rima bucal, está associado à apreensão de alimentos, mastigação, assovio, sucção, beijo e ao sopro.

Compressor dos lábios

É um músculo mais evidente no recém-nascido, pois está associado à sucção.

Músculos dilatadores (plano superficial)

Levantador do lábio superior

Apresenta forma quadrilátera, **origina-se** na margem inferior da órbita e se **insere** na pele do lábio superior. A **ação** desse músculo levanta o lábio superior e evidencia o sulco nasolabial, sendo comum em expressões de menosprezo e arrogância.

Zigomático maior

É um músculo comprido e estreito que se **origina** no osso zigomático e se **insere** na comissura labial. A **função** desse músculo suspende e lateraliza a comissura dos lábios, dando um aspecto da risada e da alegria.

Zigomático menor

É um músculo de pequeno volume que se **origina** no osso zigomático e se **insere** na pele da

SISTEMA MUSCULOESQUELÉTICO

bochecha, comissura e lábio superior. A **ação** conjunta com o músculo levantador do lábio superior traciona superior e lateralmente o lábio superior.

Risório de Santorini

O músculo risório possui fibras muito finas que se **origina** na fáscia massetéica e se **insere** na pele da comissura dos lábios. A **ação** desse músculo auxilia o sorriso de boca fechada, causando um aspecto mímico do sorriso “amarelo” ou sem graça.

Depressor do ângulo da boca

Músculo triangular de base inferior que se **origina** na linha oblíqua da mandíbula, indo se **inserir** na comissura dos lábios. A **ação** desse músculo puxa o ângulo da boca para baixo e lateralmente, dando a expressão mímica de tristeza.

Músculo do Mento

Músculo pequeno encontrado na sínfise mental (músculo da mosca) que **nasce** na eminência alveolar, na fossa incisiva da mandíbula e vai se **inserir** na pele do mento. A **ação** desse músculo eleva o mento, dando um aspecto que lembra a expressão de “desdém” ou soberba e no “bico” da criança preste a chorar.

Músculos dilatadores (plano profundo)

Levantador do ângulo da boca

Músculo que tem **origem** na fossa canina e vai se **inserir** na comissura dos lábios. A **ação** desse músculo levanta obliquamente para medial o ângulo da boca, dando a expressão de ira.

Depressor do lábio inferior

Músculo retangular que se **origina** na linha oblíqua da mandíbula indo se **inserir** no lábio inferior. A **função** desse músculo é executar o abaixamento do lábio inferior, aumentando a largura da vermelhidão do lábio, dando a sensação mímica de tédio.

Bucinador

Músculo retangular que forma as paredes das bochechas, de forma semelhante à letra “C” com abertura medial. O bucinador se **insere em três locais** que são a face vestibular da maxila em nível dos molares; a crista alveolar da mandíbula e a fossa retromolar e no ligamento pterigomandibular. O ducto parotídeo perfura a parte média desse músculo e entre esse músculo e o masseter existe uma camada

gordurosa denominada de bolsa adiposa de Bichat (corpo adiposo da bochecha). **A ação** desse músculo comprime os alimentos e favorece a deglutição, também pode auxiliar no ato de assobiar ou soprar se as bochechas estiverem esticadas pelo ar na cavidade oral.

Músculos da mastigação

Os **músculos mastigatórios tem a função de movimentar a mandíbula** em vários planos, permitindo a mastigação. Os músculos mastigatórios são quatro pares: masseteres, temporais, pterigóideos lateral e pterigóideos medial. Todos os músculos da mastigação são inervados pelo quinto par de nervos cranianos (NC V), o nervo trigêmeo.

Masseter

São dois músculos espessos e fortes, de formato quadrilátero, formados por **duas partes, uma ântero-lateral** (feixe superficial) e outra **póstero-medial** (feixe profundo). O **feixe superficial** é mais importante e calibroso, tem **origem** na margem inferior do arco zigomático e se **insere** na lateral do ramo da mandíbula. O **feixe profundo** se **inicia** na parte temporal do arco zigomático e **termina** na face lateral do ramo da mandíbula. O masseter é cruzado pelo ducto parotídeo, apresenta-se recoberto lateralmente pela fáscia massetéica e se relaciona medialmente com a bola gordurosa de Bichat e com o músculo bucinador. **A ação** desse músculo eleva a mandíbula, fechando a boca. O masseter pode se contrair fortemente e involuntariamente durante o bruxismo, levando a agressões articulares na ATM, desgaste oclusão, fraturas dentárias, dor e cansaço ao longo da extensão do músculo. O trismo é uma contração forte desse músculo, dificultando a abertura bucal, em estados inflamatórios como no tétano.

Temporal

É um músculo em **forma de leque**, sendo o maior e o mais potente na mastigação. **Origina-se** na linha temporal inferior, na fossa temporal e no terço medial do arco zigomático, indo se **inserir** no processo coronóide e na borda anterior do ramo da mandíbula. O temporal é recoberto por uma lâmina bastante espessa e resistente denominada de fáscia temporal. Como o masseter, o temporal tem **a função** de elevar da mandíbula durante a mastigação.

Pterigoideo medial

É um músculo de forma quadrangular, que se dispõe quase que **paralelo ao masseter e medial ao ramo da mandíbula**. O pterigoideo medial se **origina** na fossa pterigoidea e se **insere** na face interna do ramo da mandíbula, próximo ao ângulo. Os músculos pterigóideos lateral e medial são recobertos pela fáscia pterigoidea e separados entre si pela fáscia interpterigoidea. **A ação** desse músculo eleva e projeta a

SISTEMA MUSCULOESQUELÉTICO

mandíbula.

Pterigoideo lateral

É um músculo curto e prismático que ocupa uma posição mais horizontal. O pterigoideo lateral apresenta **duas cabeças** musculares que são **esfenoidal e pterigoideo**. O **fascículo esfenoidal** se **origina** na asa maior do esfenóide, na crista infratemporal e no processo pterigoide. O **fascículo pterigoideo** se **origina** no processo pterigoide, no processo piramidal do osso palatino e na tuberosidade da maxila. Depois, os dois fascículos convergem formando um corpo conjunto único, indo se **inserir** no colo da mandíbula (fóvea pterigoidea). **A ação** simultânea do músculo causa propulsão e abaixamento da mandíbula, já a ação unilateral causa lateralidade da mandíbula.

Músculos da região lateral do pescoço

Os músculos do pescoço vão servir para **sustentar e movimentar a cabeça**. Os músculos da região lateral do pescoço podem ser divididos em **dois planos** que são **superficial e profundo**. No **primeiro plano** se observam o platisma e o esternocleidomastoideo. No **segundo plano** se observam os escalenos e o reto lateral da cabeça.

Músculos da região lateral do pescoço - Plano superficial

Platisma

É um músculo par, cutâneo, largo, delgado e quadrangular. O platisma se **origina** superiormente na borda inferior do corpo da mandíbula e inferiormente se **insere** na pele que recobre as regiões acromial, clavicular e deltóidea. **A ação** desse músculo traciona para lateral e para baixo a região do mento e comissura dos lábios e também pode produzir rugas no pescoço.

Esternocleidomastóideo

É um músculo par, longo e retangular da lateral do pescoço. O esternocleidomastóideo apresenta **quatro fascículos musculares** que são o **cleidomastóideo, cleido-occipital, esternomastóideo e esterno-occipital**. Esse músculo segue um trajeto oblíquo ao longo da face lateral do pescoço e se **origina** no manúbrio do esterno e na borda superior da clavícula e se **insere** na face lateral do processo mastóide e na linha nugal superior do occipital. **A ação** da contração unilateral desse músculo inclina a cabeça lateralmente do lado do músculo contraído e quando os dois músculos são acionados, a cabeça é estendida para trás.

Trapézio

Esse músculo é superficial, de forma triangular, grande, largo e que se estende desde o ombro até a parte posterior do tórax. Quando considerados os dois músculos trapézios, apresentam formato de losango. O trapézio se **origina** na linha nugal superior e na protuberância occipital externa, desce acompanhando os processos espinhosos da vértebra C7 até a décima segunda vértebra torácica. Lateralmente, prende-se no acrômio e na espinha da escápula. **A ação** desse músculo eleva o ombro, além de inclinar lateralmente e estender a cabeça, tendo como ponto fixo o ombro.

Músculos da região lateral do pescoço - Plano profundo

Escalenos

São **quatro músculos** que se estendem da coluna cervical até a segunda costela, denominados escalenos anterior, médio, posterior e mínimo. O **escaleno anterior** se **origina** nos processos transversos da terceira, quarta e quinta vértebras cervicais e se **insere** na face superior da primeira costela. O **escaleno médio** se **origina** dos processos transversos das vértebras cervicais e se **insere** na face superior da primeira costela. O **escaleno posterior** se **origina** dos processos transversos da quarta, quinta e sexta vértebras e se **insere** na margem superior da segunda costela. O **escaleno mínimo** (mais irregular) se **origina** nos processos transversos da sexta e sétima vértebras, indo se **inserir** na face superior da primeira costela. **A ação** da contração unilateral desses músculos permite a rotação do pescoço, já a ação simultânea leva a flexão da coluna cervical. Esses músculos contribuem na mecânica respiratória, já que exercem sustentação e elevação das duas primeiras costelas durante a inspiração.

Reto lateral da cabeça

Pequeno músculo que se origina acima no processo jugular do occipital e inferiormente, **insere-se** no processo transversos da primeira vértebra (atlas). **A ação** unilateral causa flexão lateral da cabeça, já a contração conjunta mantém o tônus rígido da coluna.

Músculos supra-hióideos

São músculos pares que se apresentam entre a mandíbula e o osso hióide. Os **músculos supra-hióideos** são o **digástrico**, o **estilo-hióideo**, o **milo-hióideo** e o **gênio-hióideo**. O digástrico (ventre anterior) e milo-hióideo são inervados por ramos do nervo trigêmeo (NC V), o estilo-hióideo e o digástrico (ventre posterior) são inervados por ramos do nervo facial (NC VII) e o gênio-hióideo pelo nervo hipoglosso.

SISTEMA MUSCULOESQUELÉTICO

Digástrico

É um músculo formado por **dois fascículos e um tendão intermediário**. Os **fascículos são o ventre anterior e o ventre posterior**. O **ventre anterior** se **origina** no lado interno da borda inferior da mandíbula (fossa digástrica). O **ventre posterior** se **origina** na incisura mastóidea do temporal. Ambos os ventres vão se **inserir** no corpo e corno maior do hioide. **A ação** conjunta dos ventres do digástrico abaixa a mandíbula, favorecendo a abertura da bucal e também, os ventres anteriores e posteriores movimentam o hioide para frente ou para trás, respectivamente.

Estilo-hióideo

É um músculo fino encontrado paralelo e adiante do ventre posterior do digástrico. O estilo-hióideo se **origina** no processo estiloide do temporal e se **insere** no corpo do osso hióide. **A ação** desse músculo traciona o hioide ventralmente e dorsalmente.

Milo-hióideo

É o músculo que forma com seu homólogo do lado oposto, o assoalho da cavidade bucal. O milo-hióideo tem formato triangular e está acima do ventre anterior do digástrico. Esse músculo se **origina** na linha milo-hióidea da mandíbula e se **insere** no corpo do osso hióide. **A função** desse músculo é elevar a língua, jogando-a para trás durante a deglutição.

Gênio-hióideo

Músculo paralelo ao ventre anterior do digástrico e se dirige ventral e dorsalmente acompanhando a linha média sagital. O gênio-hióideo se **origina** nas espinhas mentais inferiores da mandíbula e **termina** na superfície anterior do corpo do osso hióide. **A função** desse músculo é tracionar a língua e o hioide para frente.

Músculos infra-hiódeos

São músculos pares que se apresentam entre o osso hióide e a abertura superior do tórax. Os **músculos infra-hiódeos** são o **omo-hióideo, o esterno-hióideo, o tíreo-hióideo e o esternotireóideo**.

Omo-hióideo

É um músculo que apresenta **dois ventres** unidos por um **tendão intermediário**, semelhante ao digástrico. O **ventre inferior** tem **origem** na margem superior da escápula e **termina** no ventre superior e termina no corpo do osso hioide. **A contração** desse músculo movimenta o hióide para baixo e para trás.

Esterno-hióideo

Músculo comprido e fino que se **origina** na parte posterior do manúbrio do esterno e se **insere** na extremidade medial da clavícula. **A ação** do esterno-hióideo causa abaixamento e fixação do osso hioide, permitindo a movimentação dos músculos supra-hióideos.

Tíreo-hióideo

É um músculo retangular e curto, considerado uma continuação anatômica do esternotireóideo. O tíreo-hióideo **nasce** na linha oblíqua da cartilagem tireoidea e se **insere** na borda inferior do corno maior do osso hioide. **A ação** desse músculo abaixa o osso hioide.

Esternotireóideo

É um músculo delgado e relativamente largo. O esternotireóideo se **origina** na face posterior do manúbrio do osso esterno e se **insere** na linha oblíqua da cartilagem tireóide. Sua **ação** abaixa a laringe e a cartilagem tireóidea.

Músculos do véu palatino

O véu palatino é uma **região musculosa localizada na região póstero-superior da cavidade bucal** que é inervada pelo nervo trigênio (NC V). Os elementos encontrados na região são a fáschia central e cinco pares de fascículos musculares que são o músculo da úvula, o tensor do véu palatino, o levantador do véu palatino, o palatoglosso e o palatofaríngeo.

Músculo da úvula

É um pequeno músculo que se **origina** na espinha nasal posterior e se **insere** na mucosa da úvula. O músculo da úvula tem **a função** de encurtar a úvula e levantar o véu palatino.

Tensor do véu palatino

Músculo que tem forma semelhante a uma letra “L”. O tensor do véu palatino se **origina** na fossa escafóide e no processo pterigóide do osso esfenoide e se **insere** no hámulo pterigóide e emite um tendão horizontal que se confunde com o tendão do seu homólogo lateral. Esse músculo tem **ação** na tensão do véu palatino e é dilatador da tuba auditiva, além de ter ação sinérgica na deglutição.

Levantador do véu palatino

É um músculo que se **inicia** na parte petrosa do osso temporal e se **insere** na face superior do véu palatino. A sua **ação** ocorre durante a deglutição, levantando o véu palatino, com isso fechando a

SISTEMA MUSCULOESQUELÉTICO

comunicação entre a parte oral da faringe e as fossas nasais.

Palatoglosso

Localiza-se na face inferior da aponeurose palatina, ocupando o pilar ventral do véu palatino. O músculo palatoglosso se **origina** na aponeurose palatina e se **insere** ao longo das margens da língua e acompanha as fibras do músculo transverso da língua. A **ação** desse músculo favorece a deglutição, pois permite que o bolo alimentar seja desintegrado e ainda são levantadores do véu palatino quando a língua está fixa.

Palatofaríngeo

É um músculo pouco espesso que apresenta **três fascículos**, principal, salpingofaríngeo e pterigopalatino. O **fascículo principal** se **origina** na margem posterior da aponeurose palatina, o **fascículo salpingofaríngeo** se **origina** na extremidade inferior da tuba auditiva e o **fascículo pterigopalatino** se **origina** na face posterior da aponeurose palatina. Os três fascículos se unem em corpo único e **terminam** na faringe e na margem dorsal da cartilagem tireóide. A **ação** do palatofaríngeo levanta a faringe e laringe durante a deglutição, além de dilatar a tuba auditiva.

Músculos da língua

A língua é um complexo muscular bastante móvel e é innervada pelo **nervo trigêmeo** (NC V), **corda do tímpano** que é ramo do facial (NC VII), **glossofaríngeo** (NC IX) e **hipoglosso** (NC XII). Apresenta múltiplas funções fisiológicas como auxiliar na fonação, na deglutição, na mastigação, na salivação, na manutenção das posições dentárias, no crescimento das arcadas. Apresenta uma base, um ápice, um dorso, um ventre, bordas laterais, um sulco terminal em forma de “V” e um corpo. No seu ventre se observam as papilas gustativas com a presença dos botões gustativos, nas papilas fungiformes e circunvaladas. Além dos músculos, encontram-se estruturas associadas como a **membrana hioglossa** (lâmina fibrosa que prende a região do sulco terminal ao corpo e corno menor do hioide) e o **septo da língua** (membrana fibrosa perpendicular, em forma de foice). Esse conglomerado apresenta **17 músculos** (oito pares e um ímpar) denominados de intrínsecos (no interior da língua) e extrínsecos (em estruturas adjacentes). O **músculo intrínseco** é o transverso da língua. Os **músculos extrínsecos** são o genioglosso, estiloglosso, o hioglosso, o palatoglosso, o faringoglosso, o amigdaloglosso, o longitudinal superior e o longitudinal inferior.

Músculo intrínseco da língua

Transverso da língua

É um músculo par que se **insere** na face profunda da margem lateral até o septo lingual. A **ação** desse músculo na contração unilateral dirige a margem da língua para o lado. Quando o ponto de apoio é o septo lingual, diminui o diâmetro transversal, deixando a língua mais longa e com o ápice arredondado.

Músculos extrínsecos da língua

Genioglosso

Esse é o maior músculo da língua e tem forma de leque. O genioglosso se **origina** na espinha mental da mandíbula, **insere-se** ao corpo do osso hióide e a mucosa do dorso e do ápice lingual. A **ação** simultânea do músculo projeta a língua em direção ao soalho bucal. Esse músculo é muito importante, pois seu tônus evita a projeção da base da língua em direção à epiglote, evitando asfixia.

Estiloglosso

Esse músculo se **origina** do processo estilóide do osso temporal e dos ligamentos estilomandibular e estilo-hióideo e se **insere** ao septo, margens laterais até o ápice da língua. A **função** do estiloglosso é deslocar a língua em direção ao véu palatino, ou seja, para cima e para trás.

Hioglosso

É um músculo retangular que se **origina** no osso hióide, depois suas fibras se dirigem para cima, tornando-se horizontais quando encontram a língua, para se **insere** na linha mediana, no dorso da língua da base ao ápice. A **função** do hioglosso é deprimir a língua com base no osso hioide. Quando a língua está fora da boca, esse músculo faz a reintrodução da mesma na cavidade bucal.

Palatoglosso

Músculo que faz parte do véu palatino se **origina** no palato mole e se **insere** na língua. A **função** desse músculo é elevar a parte posterior da língua.

Faringoglosso

Músculo que se **origina** no músculo constritor superior da faringe e se **insere** na língua. A **função** do faringoglosso é deslocar a língua para cima e para trás.

SISTEMA MUSCULOESQUELÉTICO

Amigdaloglosso

É um músculo bem delgado que se **origina** na cápsula tonsilar e se **insere** na base da língua. A **função** do amigdaloglosso é elevar a base da língua em direção ao véu palatino.

Longitudinal superior

É o **único músculo ímpar da língua**, **origina-se** na prega glossoepiglótica média e nos cornos menores do osso hióide e se **insere** abaixo da mucosa do dorso até o ápice da língua. A ação do longitudinal superior é abaixar e inclinar para trás a ponta da língua.

Longitudinal inferior

Músculo da língua que se **origina** nos cornos menores do osso hioide indo se **inserir** no ápice da língua. A **função** do longitudinal inferior é encurtar o comprimento da língua tracionando-a para baixo e para trás.

Músculos profundos do dorso

Esplênio da cabeça

É um músculo contido na fáscia nugal e que se **origina** na linha nugal superior e no processo mastóide do temporal, **indo até** o ligamento nugal e nos processos espinhosos da sétima vértebra cervical (C7) até a terceira ou quarta vértebra torácica (T3 ou T4). A **função** desse músculo é movimentar a cabeça, para dorsal, na rotação, na abdução e na extensão.

Esplênio do pescoço

O esplênio do pescoço é um músculo contido na fáscia nugal. A **origem** desse músculo se dá nos processos transversos das três primeiras vértebras cervicais (C1, C2 e C3) e inferiormente se **insere** no processo transversos da terceira a quinta vértebras torácicas. A **função** desse músculo é movimentar a cabeça, para dorsal, na rotação, na abdução e na extensão.

Semi-espinhal do pescoço

O semi-espinhal do pescoço é um músculo contido na fáscia nugal, no plano mais profundo. Esse músculo se **insere** nos processos transversos desde a segunda vértebra cervical até a décima primeira vértebra torácica. A **ação** desse músculo realiza a extensão e a abdução da cabeça.

Semi-espinhal da cabeça

O semi-espinhal da cabeça é um músculo situado mais profundamente ao esplênio e que se **origina**

nos processos transversos das cinco últimas vértebras cervicais (C3, C4, C5, C6 e C7) e das sete primeiras vértebras torácicas (T1, T2, T3, T4, T5, T6 e T7) e **se insere** nas linhas nucais superiores e inferiores no osso occipital. A **ação** desse músculo faz a cabeça rotacionar para o lado contrário e também extensão.

Músculos vertebrais anteriores

Longo do pescoço

O músculo é largo no centro e afunilado nas extremidades e possui **três porções** que são porção cervical, porção oblíqua superior e porção oblíqua inferior. A **porção cervical** se **origina** na terceira vértebra torácica, ascende até a quinta vértebra cervical e se **insere** na parte anterior do corpo da segunda, terceira e quarta vértebras cervicais. A **porção oblíqua superior** se **insere** no arco anterior da primeira vértebra cervical e nos processos transversos da terceira a quinta vértebras cervicais. A **porção oblíqua inferior** se **origina** na face anterior dos corpos das três primeiras vértebras torácicas e se **insere** no processo transversos da quinta e sexta vértebras cervicais. A **ação** desse músculo faz a flexão do pescoço e rotação cervical.

Longo da cabeça

É um músculo mais largo na parte superior que na inferior que se **insere** no osso occipital e nos processos transversos das terceira, quarta, quinta e sexta vértebras cervicais. A sua **ação** faz a flexão da cabeça.

Reto anterior da cabeça

É um músculo curto situado abaixo do longo da cabeça que se **origina** na massa lateral da primeira vértebra e se **insere** a frente do forame magno do osso occipital. A **ação** desse músculo realiza a flexão da cabeça.

Reto lateral da cabeça

É um músculo curto que se **origina** no processo transversos da primeira vértebra e se **insere** no osso occipital. A **ação** do reto lateral da cabeça leva a inclinação lateral do pescoço.

Músculo do tórax

Os músculos do tórax são peitoral maior, peitoral menor, subclávio, intercostais externos, intercostais internos, subcostais, transversos do tórax, levantadores das costelas, serrátil anterior, serrátil posterior superior, serrátil posterior inferior, diafragma trapézio, grande dorsal, levantador da escápula, romboide, eretor da espinha, transversos espinhal, costais (Figs. 3.34 e 3.35).

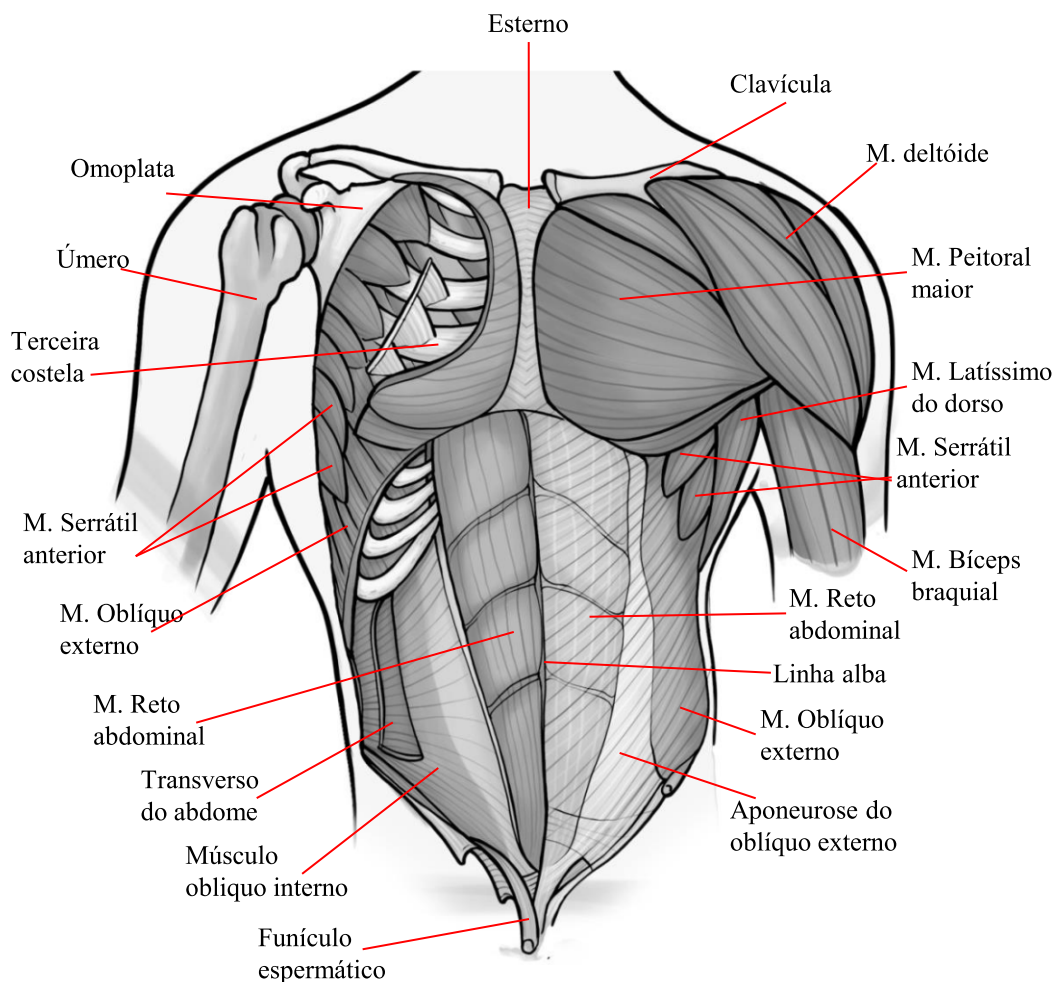


Figura 3.34: Principais músculos da região anterior do tórax e abdome.

Peitoral maior

É um músculo grande que cobre a parte anterior do tórax. O **peitoral maior** apresenta um formato de um leque e suas fibras seguem uma direção convergente do centro para lateral do músculo. Esse músculo se **insere** na clavícula e nas seis primeiras cartilagens costais. A **ação** desse músculo faz adução e rotação medial do braço.

Peitoral menor

É um músculo bem menor que o anterior e se situa na parte superior do tórax, por baixo do peitoral maior. O **peitoral menor** se **insere** no processo coracóide da escápula e se **estende** até a terceira, quarta e quinta costelas. A **ação** desse músculo traciona a escápula para frente e para trás, também elevar a terceira, quarta e quinta costelas, auxiliando na inspiração.

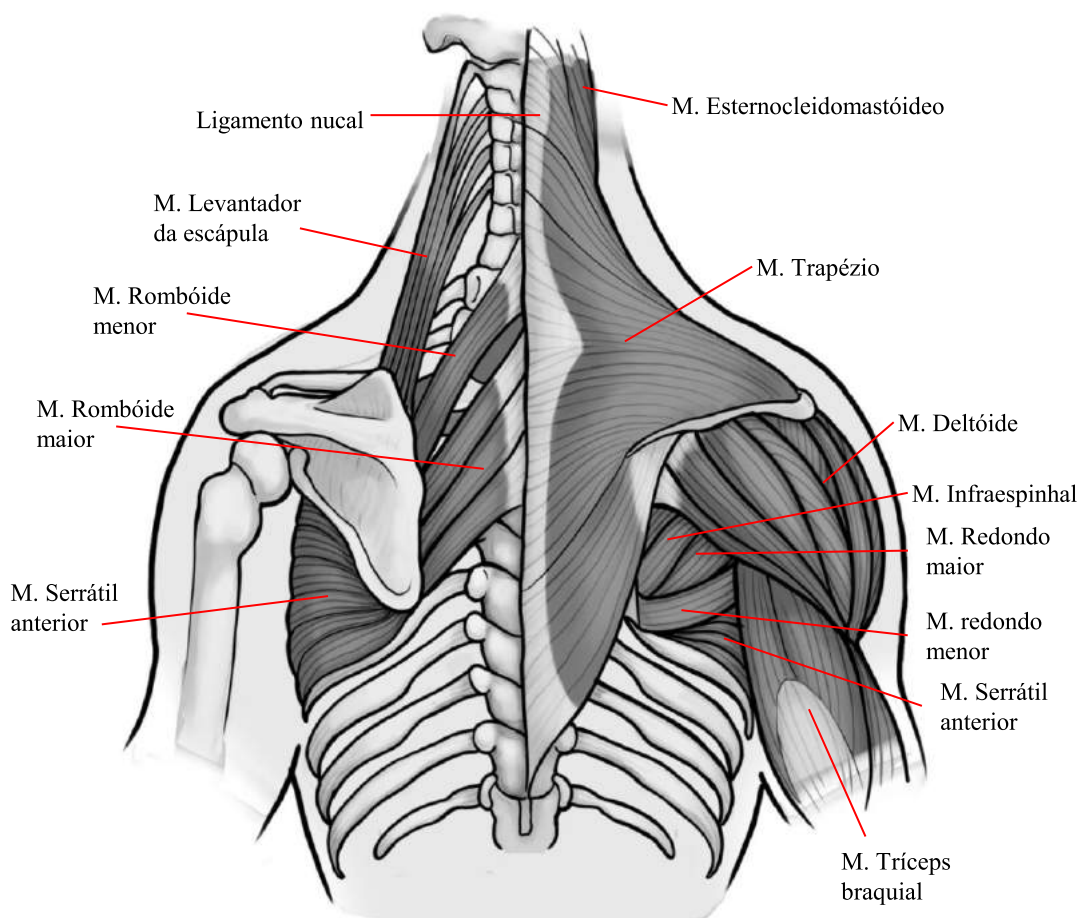


Figura 3.35: Principais músculos da região posterior do tórax e abdome.

Subclávio

É um músculo com formato cilíndrico situado por baixo da clavícula e acima da primeira costela. O **subclávio** se **origina** na primeira costela e na cartilagem e se **insere** na face inferior da clavícula. A **ação** desse músculo movimentava o ombro para frente e para trás.

Intercostais externos

Os intercostais externos são onze pares de músculos que interpõem entre as costelas e auxiliam na respiração. Esses músculos se **originam** na borda inferior das costelas acima e se **inserem** na borda cranial da costela de baixo. A **ação** desses músculos eleva as costelas, aumentando o volume do tórax, auxiliando na inspiração.

SISTEMA MUSCULOESQUELÉTICO

Intercostais internos

Os intercostais internos também são onze pares de músculos que interpõem entre as costelas e auxiliam na respiração. Esses músculos se **originam** no sulco da costela e na cartilagem costal e se **inserem** na face superior da costela de baixo. A **ação** desses músculos abaixa as costelas, diminuindo o volume do tórax, auxiliando na expiração.

Subcostais

Músculos evidentes na parte baixa da cavidade torácica. Os subcostais se **originam** na face interna da costela superior e se **inserem** na face interna da costela de baixo. A **ação** desses músculos abaixa as costelas, diminuindo o volume do tórax, auxiliando os intercostais internos na expiração.

Transverso do tórax ou triangular do esterno

O músculo triangular do esterno está localizado na face interna da parede anterior da cavidade torácica. O **transverso do tórax** se **origina** na face interna do esterno e **insere** na face interna da segunda, terceira, quarta, quinta e sexta costelas. A **ação** desse músculo abaixa as costelas, diminuindo o volume do tórax, auxiliando os intercostais internos na expiração.

Levantadores das costelas

Os levantadores das costelas são 12 pares de músculos que se **inserem** no processo transverso de uma vértebra até a superfície externa da costela abaixo, entre o tubérculo e o ângulo. A **ação** desses músculos eleva as costelas, aumentando a cavidade torácica, auxiliando na inspiração.

Serrátil anterior

O músculo serrátil anterior tem forma de mão com dedos juntos e se localiza na lateral do tórax, abaixo das axilas. Esse músculo se **origina** na margem medial da escápula e se **insere** nas oito primeiras costelas. A **ação** desse músculo realiza a abdução da escápula.

Serrátil posterior superior

É um músculo pouco espesso, de formato denteado e quadrangular localizado na parte superior e posterior da cavidade torácica. O **serrátil posterior superior** se **origina** no ligamento nugal, nos processos espinhosos da última vértebra cervical e das cinco primeiras vértebras torácicas e se **insere** em forma de quatro dedos de luva nas segundas, terceiras, quartas e quintas costelas. Durante a **ação** desse músculo as primeiras costelas são elevadas, aumentando a caixa torácica e favorecendo a inspiração.

Serrátil posterior inferior

Esse músculo tem a forma parecida com o serrátil posterior superior, porém mais largo. O **serrátil posterior inferior** se **origina** nos processos espinhosos das duas últimas vértebras torácicas e das três primeiras vértebras lombares e se **insere** na margem inferior das quatro últimas costelas. Durante a **ação** desse músculo, as últimas costelas são abaixadas, diminuindo a caixa torácica e favorecendo a expiração.

Diafragma

Músculo muito importante na respiração e que divide o tórax do abdome. O diafragma tem um formato que lembra uma cuba, apresentando uma face superior convexa e uma face inferior côncava. Esse músculo apresenta fibras musculares que partem da periferia em direção ao centro, formando o tendão central. As **origens** desse músculo se dão no processo xifóide do esterno, das faces internas das seis últimas costelas de cada lado e dos arcos das vértebras lombares.

Na margem posterior do músculo existem os **ligamentos arqueados lateral e medial**. O **ligamento arqueado lateral** se **origina** no diafragma e se **insere** no processo transverso da primeira vértebra lombar. O **ligamento arqueado medial** se **insere** nos corpos e nos processos transversos das duas primeiras vértebras lombares. O diafragma apresenta **tendões** denominados **pilares direito e esquerdo** que partem da margem posterior do músculo em direção aos corpos das vértebras lombares terceira e segunda, respectivamente.

O **corpo do diafragma** apresenta **três orifícios** que são denominados de **hiato aórtico** (passagem da artéria aorta) que fica situado mais dorsalmente; **hiato esofágico** (passagem do esôfago) que fica intermediário e tem forma elíptica e o **forame da veia cava inferior** (passagem da veia cava inferior) que se situa mais anteriormente aos três. A **ação** desse músculo é tracionar o tendão central para baixo, aumentando o volume do tórax e diminuindo o volume do abdome, com isso, favorecendo a inspiração.

Trapézio

Esse músculo é superficial, de forma triangular, grande, largo e que se estende desde o ombro até a parte posterior do tórax. Quando considerados os dois músculos trapézios, apresentam formato de losango. O trapézio se **origina** na linha nucal superior e na protuberância occipital externa, desce acompanhando os processos espinhosos da vértebra C7 até a décima segunda vértebra torácica. Lateralmente, prende-se no acrômio e na espinha da escápula. A **ação** desse músculo eleva o ombro, além de inclinar lateralmente e estender a cabeça, tendo como ponto fixo o ombro.

Grande dorsal (latíssimo do dorso)

Músculo grande e triangular com base direcionada para coluna vertebral e o ápice voltado para o

SISTEMA MUSCULOESQUELÉTICO

úmero. A **origem** do grande dorsal se dá na aponeurose lombar, nos processos transversos, desde a sexta até o cóccix, nas proximidades da crista ilíaca, depois se dirige lateralmente indo se **inserir** nas três últimas costelas e no fundo do sulco intertubercular do úmero. A **ação** desse músculo faz a extensão, a adução, rotação medial do braço e traciona o ombro para dorsal e para caudal. Esse músculo é muito ativo em esportes como natação e canoagem.

Levantador da escápula

Situa-se na região posterior e lateral, entre o pescoço e o tórax. O **levantador da escápula** se **origina** nos processo transversos das quatro primeiras vértebras cervicais e se **insere** nas proximidades do ângulo superior da escápula. A **ação** desse músculo levanta a escápula.

Romboides maior e menor

Esses músculos vão da base do pescoço até a escápula. O **romboide** se **origina** na linha nugal e nos processos espinhosos da sétima vértebra cervical até a quinta vértebra torácica, em seguida, dirige-se obliquamente indo à margem medial da escápula. A **ação** desse músculo permite que a omoplata realize adução.

Eretor da espinha

Músculo de difícil visualização que vai do sacro até a base do pescoço.

Transverso espinhal

Músculo que se situa mais internamente ao eretor da espinha e que se **origina** no osso sacro e se **insere** na vértebra áxis. A **ação** desse músculo estende e rotaciona a coluna.

Costais

São músculos encontrados preenchendo os espaços intercostais e que podem ser diferenciados em levantadores das costelas, intercostais internos e externos, subcostais e transversos do tórax (todos já descritos anteriormente).

Longuíssimo do tórax

Músculo profundo que se **origina** nos processos transversos das vértebras lombares e se **insere** nos processos transversos das vértebras de T1 a L2, na nona e décima costelas. A **ação** desses músculos, bilateralmente, causa extensão da cabeça e a ação unilateral, gira a cabeça lateralmente do lado do músculo contraído.

Músculos do abdome

O abdome é uma cavidade do tronco que abriga órgãos nobres, principalmente do sistema digestivo. Essa região é protegida anterolateralmente por uma rede de músculos denominados de oblíquo externo e interno, transverso do abdome, reto e piramidal. Na parte posterior do abdome, encontram-se os músculos psoas maior e menor, o ilíaco e o quadrado do lombo (Figs. 3.34 e 3.35).

Oblíquo externo do abdome

Esse músculo também é chamado de oblíquo descendente e está localizado mais superficialmente, na parte lateral e anterior do abdome. O **oblíquo externo do abdome** se **origina** de oito projeções em forma de dedos das margens inferiores das oito últimas costelas, nas proximidades do serrátil anterior e do grande dorsal, depois se dirige obliquamente para baixo indo se **inserir** na crista ilíaca e na linha alba. A **ação** desse músculo comprime o abdome na expiração forçada e colabora na micção, defecação, vômito e durante o parto.

Oblíquo interno do abdome

Esse músculo quadrangular também é chamado de oblíquo ascendente e se localiza na parte anterior e lateral do abdome. O **oblíquo interno** é menor e mais fino que o seu homônimo externo. Esse músculo se **origina** no ligamento inguinal, na fáscia ilíaca e na parte anterior da crista ilíaca e se **insere** na fáscia toracolombar, nos processos espinhosos e transversos das vértebras lombares. A **ação** desse músculo contrai o abdome, colabora na micção, defecação, vômito, durante o parto e na expiração forçada.

Transverso do abdome

Esse músculo é o mais interno dos músculos abdominais, situando-se ântero-lateralmente, abaixo do oblíquo interno. As fibras desse músculo tem disposição horizontal, formando uma espécie de cinto. O músculo transverso do abdome se **origina** no arco crural do ligamento inguinal, na margem interna da crista ilíaca, na fáscia toracolombar e na margem interna da sétima, oitava, nona, décima, décima primeira e décima segunda costelas. As fibras se dirigem para anterior e vão **terminar** na linha alba e na crista púbica. A **ação** desse músculo contrai o abdome, colabora na micção, defecação, vômito, durante o parto e na expiração forçada.

Reto abdominal

É um músculo em forma de fita, comprido e largo que se estende longitudinalmente na região anterior do abdome. Os **retos abdominais** são unidos na parte mais central por uma faixa aponeurótica

SISTEMA MUSCULOESQUELÉTICO

vertical, denominada de **linha alba**. Nessa faixa central, observa-se a inserção dos músculos oblíquos externo e interno, além dos transversos. Esse músculo tem **origem** através de **dois tendões**, o **tendão lateral** se **prende** na crista púbica e o **tendão medial** se junta com o tendão homônimo do lado oposto e se **fixa** na face ventral da sínfise púbica. Esse músculo se **insere em três lugares**, ou seja, nas quartas, quintas e sextas costelas. A **ação** desse músculo realiza a flexão do tronco, aproximando o esterno da região púbica, permitindo também a compressão do conteúdo abdominal e favorecendo a expiração, pois abaixa as costelas e eleva o diafragma.

Piramidal

É um músculo pequeno com formato triangular, localizado na parte inferior do abdome, adiante do reto abdominal. O músculo piramidal se **origina** na margem anterior da pube e do ligamento púbico e se **insere** na linha alba. A **ação** desse músculo faz a contração da linha alba.

Psoas maior

É um músculo longo situado as margens da coluna lombar. O músculo psoas maior se **origina** nos processos transversos das vértebras lombares, nos corpos e nos discos intervertebrais das vértebras lombares e se **insere** no trocânter menor do fêmur. A **ação** desse músculo causa flexão da coxa e movimentação a região lombar para lateral.

Psoas menor

Esse músculo é comprido, fino e nem sempre é encontrado em todas as pessoas. O psoas menor quando presente se localiza adiante do músculo psoas maior. A **origem** se dá nas margens laterais da última vértebra torácica e da primeira vértebra lombar. Esse músculo tem sua inserção na linha pectínea. A linha pectínea é uma faixa no fêmur que dá **inserção** ao músculo pectíneo. A **ação** desse músculo causa flexão da coluna lombar e da pelve.

Ilíaco

Esse músculo possui a forma triangular e está localizado na fossa ilíaca. O músculo ilíaco se **origina** na fossa ilíaca, na margem interna da crista ilíaca e dos ligamentos na base do osso sacro e as fibras se dirigem até se **inserir** na face lateral do tendão do músculo psoas maior, também nas proximidades do trocânter menor do fêmur. A **função** desse músculo é flexionar a coxa.

Quadrado do lombo

Esse músculo tem uma forma quadrilátera, com maior largura na parte inferior. O músculo

quadrado do lombo se **origina** de fibras do ligamento iliolumbar e da crista ilíaca e se **insere** na margem inferior da décima segunda costela, e por quatro tendões que se ligam as quatro primeiras vértebras lombares. A **ação** desse músculo aproxima a última costela da pelve, inclina lateralmente a coluna lombar e auxilia na expiração.

Músculos da pelve

Os músculos da pelve são o levantador do ânus, coccígeo, obturador interno e piriforme. O diafragma da pelve, formado pelos músculos levantador do ânus e coccígeo com as suas fáscias musculares, tem a função dar sustentação às vísceras pélvicas (Figs. 3.36 e 3.37).

Levantador do ânus

É um vasto e delgado músculo que forma o assoalho da pelve. O **levantador do ânus** se **origina** na face do ramo superior da pube ao lado da sínfise púbica, na espinha isquiática e se **insere** na face lateral das duas últimas vértebras coccígicas, no esfíncter externo do ânus e no tendão do períneo. O levantador do ânus pode formar **duas partes** que são os músculos **pubococcígeo e iliococcígeo**. A **ação** desses músculos sustenta e eleva o assoalho da pelve, traciona e faz constrição do ânus (pubococcígeo).

Coccígeo

Esse músculo tem forma triangular e se localiza por atrás do levantador do ânus. O coccígeo se **origina** na espinha do ísquio e do ligamento sacroespinhal e se **insere** no cóccix e na margem lateral da última vértebra do sacro. A **ação** desse músculo puxa o cóccix para frente e sustenta a pressão dos órgãos abdominais.

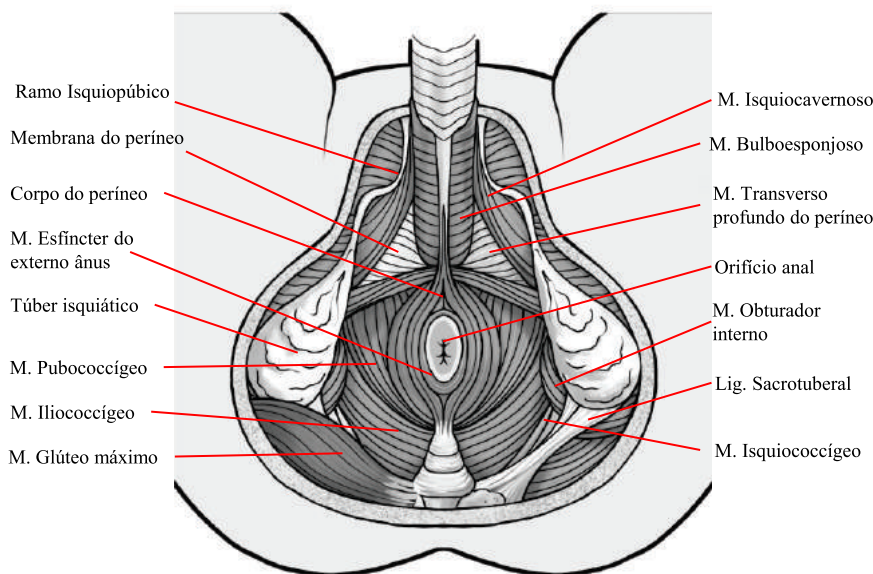


Figura 3.36: Principais músculos da pelve masculina.

SISTEMA MUSCULOESQUELÉTICO

Obturador interno

É um músculo alongado, situado entre o ísquio e a extremidade proximal do fêmur. O obturador interno se **origina** na espinha isquiática e na membrana obturatória e se **insere** no trocânter maior. A **ação** desse músculo faz rotação externa da coxa.

Piriforme

É um músculo em forma de pera localizado na região glútea, acima do obturador interno. Esse músculo pode comprimir o nervo ciático, pois o nervo passa por trás dele, causando a dor do ciático. O músculo piriforme se **origina** na face ventral do osso sacro, lateralmente aos três últimos forames sacrais anteriores e se **insere** no trocânt

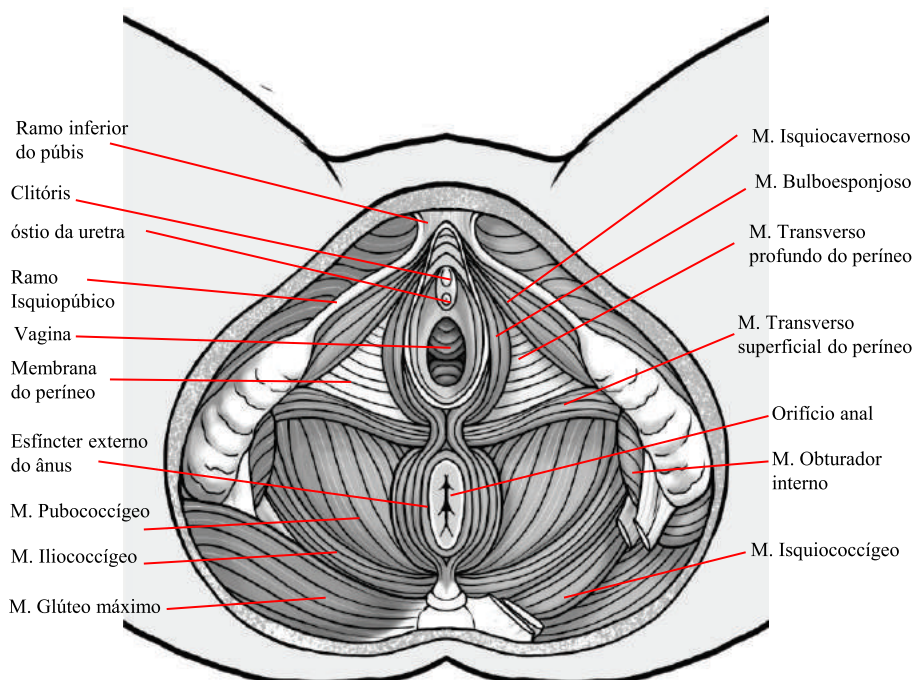


Figura 3.37: Principais músculos da pelve feminina.

Músculos do períneo

No períneo se observam os orifícios externos dos sistemas urinário, genital e digestivo. Nesse local, na região de pele, encontra-se uma cicatriz natural, rafe mediana (rafe perineal, rafe testicular). Adiante do ânus a rafe se alarga, sendo denominada de corpo perineal. Nessa região, observam-se dois planos que são superficial e profundo. No plano superficial se encontram dois músculos: o isquiocavernoso e o bulboesponjoso. O plano profundo se observam dois músculos: o esfíncter externo daretra e o transverso profundo do períneo.

Músculos do períneo - Plano superficial

Isquiocavernoso

Esse músculo tem forma cilíndrica e envolve a raiz do corpo cavernoso do pênis e do clitóris.

Bulboesponjoso

Esse músculo é denominado de bulbocavernoso. O bulboesponjoso no **homem** se **prende** no períneo e no bulbo do corpo esponjoso. Na **mulher** esse músculo circunda o bulbo do vestíbulo.

Músculos do períneo - Plano profundo

Observa-se a presença do diafragma urogenital. O diafragma urogenital é formado pelos músculos esfínter externo da uretra e transverso profundo do períneo.

Esfínter externo da uretra

Músculo circular e voluntário que circunda a uretra. Na **mulher**, o diafragma urogenital, é perfurado pela vagina. No períneo se observa a existência dos trígonos urogenital e anal. Lateralmente ao trígono anal, encontra-se o músculo coccígeo que se prende na espinha isquiática e no cóccix.

Acima do músculo coccígeo, observa-se o músculo obturatório interno. Mais adiante, a região da rafe perineal vai terminar em outro músculo circular, o esfínter externo do ânus. Mais profundamente, encontra-se o músculo levantador do ânus, que pode ser lesado na **mulher** durante o parto, causando a descida de partes dos órgãos da pelve, como o útero (prolapso uterino). Atrás do músculo levantador do ânus se visualizam os músculos pubococcígeo, pubo-retal e iliococcígeo.

O diafragma da pelve delimita **duas regiões**, uma acima, a pelve e outra abaixo, o períneo. Os músculos dessa região estão associados à relação de necessidades fisiológicas como defecação, micção, ereção e ejaculação.

Transverso profundo do períneo

Esse músculo também é denominado de músculo de Guthrie. O **transverso profundo do períneo** abrange o espaço que vai do túber isquiático até a parte caudal da pube. Esse músculo forma um septo com seu homólogo lateral. Esse septo preenche o trígono urogenital e é perfurado pela uretra.

Músculos dos membros superiores

Os músculos dos membros superiores vão dar a sustentação e movimentar os braços. Nesse sentido, as regiões de ombros, braços, antebraços e mãos precisam ser descritas.

Os músculos dos ombros são deltóide, supra-espinhal, infra-espinhal, redondo menor, redondo maior e subescapular.

SISTEMA MUSCULOESQUELÉTICO

Os músculos do braço são o bíceps, tríceps, coracobraquial e braquial.

Os músculos do antebraço são pronador redondo, pronador quadrado, flexor superficial, flexor profundo, flexor ulnar do carpo, flexor radial do carpo, palmar longo, flexor longo do polegar, braquiorradial, extensor radial longo do carpo, extensor radial curto do carpo, extensor ulnar do carpo, extensor dos dedos, extensor do dedo mínimo, supinador, abductor longo do polegar, extensor curto do polegar, extensor longo do polegar, extensor próprio do polegar (extensor do índice).

Os músculos da mão são o abductor curto do polegar, flexor curto do polegar, oponente do polegar, adutor do polegar, palmar curto, abductor do dedo mínimo, flexor curto do dedo mínimo, oponente do dedo mínimo, lumbricais e interósseos.

Os músculos dos ombros

Deltóide

É um músculo volumoso, de formato triangular, que lembra uma asa delta. O deltóide tem **origem** na lateral da clavícula, no acrômio e na espinha da omoplata, depois as suas fibras convergem em direção caudal indo se **inserir** na tuberosidade deltóidea no úmero. O músculo deltóide é innervado pelo nervo axilar. A **ação** desse músculo realiza a abdução, flexão e extensão do braço.

Supraespinhal

É um dos músculos que faz parte do manguito rotador, estrutura importante na sustentação, estabilização e movimentação do ombro. Os músculos que compõem o manguito rotador são o subescapular, supraespinhal, infraespinhal e redondo menor. O músculo supraespinhal se **origina** na fossa supraespinhal da escápula e depois converge através de um tendão, indo se **inserir** na faceta superior do tubérculo maior do úmero. A **ação** desse músculo causa a abdução do braço, mas também de forma discreta, a rotação lateral e flexão.

Infraespinhal

É um dos músculos que faz parte do manguito rotador. O **infraespinhal** tem formato triangular e se **origina** na fossa infraespinhal na face posterior da escápula. As fibras desse músculo convergem para um tendão e se **inserir** na faceta média do tubérculo maior do úmero. O músculo infraespinhal é innervado pelo nervo supraescapular. A **ação** desse músculo colabora na rotação lateral do braço.

Redondo menor

Esse músculo tem forma alongada e faz parte do manguito rotador. O **redondo menor** se **origina** na face posterior da borda lateral da escápula, depois suas fibras convergem para um tendão indo se **inserir**

na faceta inferior do tubérculo maior do úmero. O músculo redondo menor é inervado pelo nervo axilar. A **ação** desse músculo promove a rotação lateral do braço, além de apresentar uma leve capacidade de adução.

Redondo maior

É um músculo situado abaixo do redondo menor e que se **origina** no ângulo inferior da escápula. Depois as fibras do músculo formam um tendão que vai se **inserir** no tubérculo menor do úmero. A **ação** desse músculo promove a adução, extensão e rotação medial do braço.

Subescapular

É um músculo grande e triangular que se **origina** na fossa subescapular, localizada na face ventral da omoplata. As fibras desse músculo formam um tendão que se **insere** no tubérculo menor do úmero. A **ação** desse músculo promove a rotação medial do braço, além de colaborar na flexão, extensão, abdução e adução.

Músculos do braço

Bíceps

Esse músculo é alongado, localizado na parte anterior do braço. O bíceps braquial apresenta **duas cabeças** de origem. Essas cabeças são denominadas de **porção longa e porção curta**. A **porção longa** tem **origem** na tuberosidade supraglenoidal e a **porção curta** tem **origem** no processo coracóide. Os **dois ventres** musculares se unem e se direcionam para baixo, indo se **inserir** na tuberosidade do rádio. A **ação** desse músculo promove a flexão e a supinação do antebraço.

Tríceps

É um músculo grande que apresenta **três cabeças**. Esses três ventres (cabeças) são denominados de **porção medial, porção lateral e porção longa**. A **porção medial** se **origina** na face posterior do corpo do úmero. A **porção lateral** se **origina** na face posterior do úmero, acima da porção medial. A **porção longa** se **origina** no tubérculo infraglenoidal. As três porções se juntam, formando um forte tendão, que termina se **inserindo** no olécrano da ulna. A **ação** desse músculo realiza a extensão do antebraço e a adução do braço.

Coracobraquial

Esse músculo é menos volumoso que o bíceps e o tríceps braquial. O **coracobraquial** tem **origem** no processo coracóide da escápula e se **insere** através de um tendão no terço médio da margem medial do

SISTEMA MUSCULOESQUELÉTICO

úmero. A **ação** desse músculo realiza a flexão e adução do braço.

Braquial

Esse músculo fica situado atrás do bíceps braquial. O braquial se **origina** na metade distal da face anterior do úmero, indo se **inserir** na tuberosidade da ulna e no processo coronóide. A **ação** desse músculo realiza a flexão do antebraço.

Músculos do antebraço

Região anterior - Plano superficial

Pronador redondo

Esse músculo apresenta **duas origens**, uma umeral e outra ulnar. A **porção umeral** se **origina** nas proximidades do epicôndilo medial e dos tendões de outros músculos da região. A **porção ulnar** se **origina** na face medial do processo coronóide da ulna. As duas porções se estendem ao longo do antebraço e formam um tendão que se **insere** no lado lateral do corpo do rádio. A **ação** desse músculo realiza a pronação da mão.

Flexor radial do carpo

Esse músculo fica situado a medial do músculo pronador redondo. O flexor radial do carpo se **origina** do epicôndilo medial e se dirige ao longo do antebraço indo se **inserir** no corpo do segundo e do terceiro osso do metacarpo. A **ação** desse músculo realiza a flexão e a abdução da mão.

Palmar longo

Músculo que se situa a medial do flexor radial do carpo. O **palmar longo** se **origina** no epicôndilo medial do úmero, segue ao longo do antebraço, formando um tendão que se **insere** na aponeurose palmar. A **ação** desse músculo realiza a flexão da mão.

Flexor ulnar do carpo

Esse músculo está situado sobre a ulna e apresenta **duas origens**. A **porção umeral** se **origina** do epicôndilo medial do úmero. A **porção ulnar** se **origina** do olécrano e da margem dorsal do terço proximal da ulna por uma aponeurose comum a outros músculos da região. O flexor ulnar do carpo se **insere** no osso pisiforme, no hamato e no quinto osso do metacarpo. A **ação** desse músculo realiza a flexão e a adução da mão.

Flexor superficial dos dedos

Esse músculo é longo (maior do plano superficial) e apresenta **três porções**. A **porção umeral** se **origina** no epicôndilo medial do úmero. A **porção ulnar** se **origina** no processo coracóide. A **porção radial** se **origina** na linha oblíqua do rádio. O tendão do flexor superficial dos dedos se divide em dois e vai se **inserir** aos lados da segunda falange. A **ação** desse músculo movimenta as segundas falanges, através da flexão.

Região anterior - Plano profundo

Flexor profundo dos dedos

Esse músculo se situa ao lado da ulna. O **flexor profundo dos dedos** se **origina** na proximal do corpo da ulna e no processo coracóide. Esse músculo termina se dividindo em quatro tendões que se **inserem** nas bases das últimas falanges. A **ação** desse músculo realiza a flexão das falanges distais.

Flexor longo do polegar

Esse músculo está situado na lateral do antebraço (relação com o rádio). O **flexor longo do polegar** se **origina** no corpo do rádio (face volar) e se estende para baixo até a linha oblíqua. Ainda se **origina** de um feixe muscular nas proximidades do processo coronóide ou do epicôndilo medial do úmero. Esse músculo se **insere** na falange distal do polegar. A **ação** desse músculo realiza a flexão da falange distal do polegar.

Pronador quadrado

É um pequeno músculo de forma quadrangular que se origina na face palmar do corpo da ulna, na distal da ulna e na aponeurose da região. O **pronador quadrado** vai se **inserir** na face palmar do corpo do rádio e na incisura ulnar do rádio. A **ação** desse músculo faz a pronação da mão.

Região posterior - Plano superficial

Braquiorradial

É denominado de longo supinador, sendo o músculo mais superficial da lateral do antebraço. O **braquiorradial** se **origina** na crista supracondilar do úmero e do septo intermuscular e se **insere** no processo estilóide do rádio. A **ação** desse músculo realiza a flexão do antebraço.

Extensor radial longo do carpo

Esse músculo fica parcialmente encoberto pelo braquiorradial. O **extensor radial longo do carpo** se **origina** na crista supracondilar lateral do úmero e das fibras do tendão comum com os músculos

SISTEMA MUSCULOESQUELÉTICO

extensores. Depois termina seguindo ao longo do antebraço para se **inserir** na base do segundo osso metacárpico. A **ação** desse músculo realiza a extensão e abdução da mão.

Extensor radial curto do carpo

É um músculo que se localiza abaixo do extensor radial longo do carpo. O **extensor radial curto do carpo** se **origina** no epicôndilo lateral do úmero. Em seguida, dirige-se a região de metacarpo, onde se **insere** na cabeça do terceiro metacárpico. A **ação** desse músculo causa a extensão e a abdução da mão.

Extensor dos dedos

Esse músculo é também chamado de extensor comum dos dedos. O **extensor dos dedos** se **origina** principalmente no epicôndilo lateral do úmero e na fâscia antebraquial. Segue seu trajeto para se **inserir** através dos quatro tendões nos quatro últimos dedos. A **ação** desse músculo realiza a extensão das falanges e do pulso.

Extensor do dedo mínimo

Esse músculo fica localizado na medial do extensor dos dedos. O **extensor do dedo mínimo** se **origina** no tendão extensor comum. Em seguida, dirige-se até se **inserir** nas falanges média e distal do dedo mínimo. A **ação** desse músculo realiza a extensão do dedo em apreço.

Extensor ulnar do carpo

Está localizado na face medial (ulnar) do antebraço. O **extensor ulnar do carpo** se **origina** no epicôndilo lateral do úmero e se **insere** na base do quinto osso metacárpico. A **ação** desse músculo realiza a extensão e adução da mão.

Região posterior - Plano profundo

Supinador

Esse músculo está localizado em torno da proximal do rádio. O supinador é formado por dois planos musculares, o **superficial e o profundo**, que tem **origem** do epicôndilo lateral do úmero, do ligamento colateral e do ligamento anular. As fibras seguem o trajeto para se **inserir** na tuberosidade do rádio, na linha oblíqua do rádio e entre essa e a cabeça do osso. A **ação** desse músculo realiza a supinação da mão.

Abdutor longo do polegar

Esse músculo fica a distal do músculo supinador. O **abdutor longo do polegar** se **origina** na face

posterior do corpo da ulna, em seguida o tendão se **insere** no lado radial do primeiro osso metacárpico. A **ação** desse músculo permite a abdução do polegar e do pulso.

Extensor curto do polegar

Esse músculo está situado internamente ao músculo abductor longo do polegar. O **extensor curto do polegar** se **origina** na face posterior do corpo do rádio e na membrana interóssea e se **insere** na base da falange proximal do polegar. A **ação** desse músculo executa a extensão da falange proximal do polegar e a abdução da mão.

Extensor longo do polegar

Esse músculo recobre parte do extensor curto do polegar. O **extensor longo do polegar** se **origina** nas proximidades da parte média do corpo da ulna, em sua face posterior e termina em um tendão que se **insere** na base da falange distal do polegar. A **ação** desse músculo realiza a extensão da falange distal do polegar e a abdução da mão.

Extensor próprio do polegar (extensor do índice)

Está situado na parte interna e paralelo ao extensor longo do polegar. O **extensor índice** se **origina** na face posterior do corpo da ulna e seu tendão se **insere** no tendão do extensor dos dedos. A **ação** desse músculo realiza a extensão e a adução do dedo indicador.

Músculos da mão

Na palma da mão observam-se **três regiões**: ténar, média e hipoténar. A **região ténar** se refere às proximidades do polegar, a **região média** as raízes dos dedos indicador, médio e anelar. A **região hipoténar** está relacionada ao dedo mínimo.

Músculos da mão - Região ténar

Abductor curto do polegar

Esse músculo é o mais lateral dos músculos da região ténar. O **abductor curto do polegar** se **origina** no escafoide e no trapézio e se **insere** na falange proximal do polegar. A **ação** desse músculo realiza a abdução do polegar.

Flexor curto do polegar

Esse músculo está situado a medial do abductor curto do polegar e apresenta duas partes, lateral e medial. O **flexor curto do polegar** se **origina** no trapézio e se **insere** na falange proximal do polegar. A

SISTEMA MUSCULOESQUELÉTICO

ação desse músculo realiza a flexão e a adução do polegar.

Oponente do polegar

Esse músculo permite que se executem os movimentos manuais mais delicados. O **opponente do polegar** se **origina** no osso trapézio e se **insere** no primeiro osso metacárpico. A **ação** desse músculo realiza a abdução, flexão levando o polegar em direção à palma da mão.

Adutor do polegar

Esse **músculo biventre** (cabeça oblíqua e cabeça transversa), é o mais profundo da região tênar. A **cabeça oblíqua** se **origina** no segundo osso metacárpico, no capitato e no trapezoide e se **insere** através de um tendão na falange proximal do polegar. A **cabeça transversa** se **origina** no terceiro osso metacárpico e se **insere** no flexor curto que se prende na base da falange proximal do polegar. A **ação** desse músculo executa a adução do polegar. **Músculos da mão - Região média**

Lumbricais

São **quatro músculos** que estão envolvidos ao tendão do flexor profundo dos dedos e vão se fixar nos tendões do músculo extensor dos dedos. A **ação** desse músculo realiza a flexão das articulações entre o metacarpo e as falanges proximais.

Interósseos

Estão localizados nas fendas entre os ossos do metacarpo. Os interósseos se **originam** nos ossos metacárpicos e se **inserem** nos tendões do músculo extensor dos dedos. A **ação** desse músculo realiza a adução dos dedos e flexiona a articulação entre o metacarpo e as falanges proximais.

Músculos da mão - Região hipotênar

Palmar curto

Músculo fino e quadrangular que se coloca do lado ulnar da mão. O **palmar curto** se **origina** do ligamento transversal do carpo e se **insere** na borda medial da mão. A **ação** desse músculo realiza a contração da pele da margem medial (relação com a ulna e dedo mínimo) da mão em direção ao centro da palma.

Abdutor do dedo mínimo

Está localizado na margem interna da mão (relação com a ulna e dedo mínimo). O **abdutor do dedo mínimo** se **origina** no osso pisiforme e se **insere** na falange proximal do dedo mínimo. A **ação** desse

músculo realiza a abdução do dedo mínimo e a flexão da primeira falange.

Flexor curto do dedo mínimo

Esse músculo fica localizado na lateral do abdutor do dedo mínimo. O **flexor curto do dedo mínimo** se **origina** no osso hamato e se **insere** na falange proximal do dedo mínimo. A **ação** desse músculo realiza a flexão do dedo mínimo.

Oponente do dedo mínimo

Esse músculo tem forma triangular e fica num plano mais profundo que os outros músculos da região hipotênar. O **opponente do dedo mínimo** se **origina** no osso hamato e se **insere** no quinto metacárpico. A **ação** desse músculo realiza a abdução, flexão do quinto metacárpico, aproximando o dedo mínimo ao dedo polegar.

Músculos do membro inferior

Músculos da região ilíaca

Psoas maior

Já descrito anteriormente.

Psoas menor

Já descrito anteriormente.

Íliaco

Já descrito anteriormente.

Músculos da região glútea

Glúteo máximo

É o músculo mais externo da região, também mais volumoso e grosso, que possui forma quadrangular e é muito importante na manutenção do corpo ereto. O **glúteo máximo** se **origina** na linha glútea posterior do ílio, parte inferior do osso sacro, da margem do osso cóccix e ligamento. A **inserção** se dá na fáscia lata e na tuberosidade glútea. A **ação** desse músculo realiza a extensão, rotação lateral da coxa.

Glúteo médio

É um músculo espesso situado por baixo do glúteo máximo. O **glúteo médio** se **origina** entre as linhas glúteas anterior e posterior e se **insere** na crista oblíqua nas proximidades do trocânter maior do

SISTEMA MUSCULOESQUELÉTICO

fêmur. A **ação** desse músculo realiza a abdução e rotação medial da coxa.

Glúteo mínimo

É menos volumoso dos três músculos glúteos. O **glúteo mínimo** tem forma de leque e se **origina** entre as linhas glúteas anterior e inferior do osso do quadril. A **ação** desse músculo executa a rotação medial, abdução e flexão da coxa.

Piriforme

Já descrito anteriormente

Obturador interno

Já descrito anteriormente.

Obturador externo

Esse músculo apresenta uma forma triangular e se localiza no contorno do forame obturado. O **obturador externo** se **origina** na face medial do forame obturado e na membrana obturadora e se **insere** na fossa trocântérica do fêmur. A **ação** desse músculo realiza a rotação lateral da coxa.

Gêmeo superior

Esse músculo é bem delgado situado paralelo ao tendão do obturador interno. O **gêmeo superior** se **origina** na espinha do ísquio e se **insere** no trocânter maior do fêmur. A **ação** desse músculo realiza a rotação lateral da coxa.

Gêmeo inferior

Esse músculo é um pouco maior que o seu precedente superior. O **gêmeo inferior** se **origina** no túber isquiático, depois se une ao obturador interno e o tendão se **insere** no trocânter maior do fêmur. A **ação** desse músculo realiza a rotação lateral da coxa.

Quadrado do fêmur

Esse músculo é denominado também de quadrado da coxa ou quadrado crural e se localiza entre o gêmeo inferior e o adutor magno. O **quadrado femoral** se **origina** na margem externa do túber isquiático e se **insere** na linha quadrada (proximidades da crista intertrocântérica). A **ação** desse músculo rotaciona lateralmente a coxa.

Músculo da coxa - Músculos anteriores

Sartório

Esse músculo é o mais longo do sistema muscular e suas fibras seguem uma direção diagonal da lateral da região glútea até a face interna do joelho. Os **sartórios** (direito e esquerdo) vistos em conjunto lembram a letra “V”, pois convergem para o centro. Esse músculo se **origina** na espinha íliaca superior e anterior e se **insere** junto com os tendões dos músculos grácil e semitendíneo. A **ação** desse músculo realiza a flexão e rotação lateral da coxa.

Quadríceps femoral

O quadríceps femoral é formado por **quatro músculos** que são o **reto femoral, o vasto lateral, o vasto medial e o vasto intermédio**. A **ação** conjunta desses músculos realiza a extensão do joelho.

Reto femoral

Músculo peniforme que se localiza no centro longitudinal da região anterior da coxa. O **reto femoral** se **origina** na espinha íliaca ântero-inferior, depois desce, forma um tendão que se **insere** na patela. A **ação** desse músculo com os outros músculos do quadríceps femoral realiza a extensão do joelho. O reto femoral executa a flexão do quadril.

Vasto lateral

Músculo mais calibroso do quadríceps. O **vasto lateral** se **origina** no trocânter maior do fêmur e na linha áspera, em seguida acompanha a lateral do osso fêmur e seu tendão se **insere** na borda lateral da patela. A **ação** desse músculo com os outros músculos do quadríceps femoral realiza a extensão do joelho. O vasto lateral realiza a rotação lateral do quadril.

Vasto medial

Músculo mais medial do quadríceps. O **vasto medial** se **origina** na linha áspera e na linha espiral, depois as fibras seguem acompanhando o fêmur e o seu tendão se **insere** na borda medial da patela. A **ação** desse músculo com os outros músculos do quadríceps femoral realiza a extensão do joelho. O vasto medial está envolvido na rotação medial do quadril.

Vasto intermédio

Esse músculo fica por baixo de reto femoral. O **vasto intermédio** se **origina** na linha áspera do fêmur, em seguida as fibras descem acompanhando o fêmur, e o seu tendão se **insere** na parte profunda do tendão do quadríceps femoral. A **ação** desse músculo com os outros músculos do quadríceps femoral realiza a extensão do joelho.

SISTEMA MUSCULOESQUELÉTICO

Tensor da fáscia lata

Esse músculo também é denominado de tensor da fáscia femoral. O **tensor da fáscia lata** se **origina** da crista ilíaca, da espinha ilíaca ântero-superior e da incisura entre o glúteo médio e o sartório. Esse músculo se **insere** na faixa iliotibial da fáscia lata no terço proximal da coxa. A **ação** desse músculo realiza a flexão e rotação medial da coxa.

Músculos da região medial da coxa

Grácil

Músculo que fica num plano mais superficial. O **músculo grácil** se **origina** na margem inferior da pube, em seguida, as fibras seguem o trajeto até a formação de um tendão que se **insere** na proximal da face interna da tibia, num tendão conjunto aos músculos sartório e semitendíneo. A **ação** desse músculo realiza a adução da coxa e flexão da perna.

Pectíneo

Esse músculo tem formato quadrangular que se situa na extremidade proximal do fêmur. O **músculo pectíneo** se **origina** na linha pectínea do osso do quadril até a linha pectínea do fêmur. A **ação** desse músculo realiza a flexão, adução e rotação medial da coxa.

Adutor longo

Esse músculo fica num plano mais superficial que os outros adutores. O **adutor longo** se **origina** no corpo do osso da pube, em seguida o músculo descende acompanhando a lateral do fêmur e o seu tendão vai se **inserir** na linha áspera do fêmur. A **ação** desse músculo realiza a adução, flexão e rotação medial da coxa.

Adutor curto

Está localizado por trás dos músculos pectíneo e adutor longo. O **adutor curto** se **origina** no ramo inferior da pube, em seguida forma dois feixes musculares. Um dos feixes se **insere** num dos ramos da linha áspera (o mais lateral) e o outro, acima dessa linha. A **ação** desse músculo realiza adução, flexão e rotação medial da coxa.

Adutor magno

Esse músculo também é chamado de grande adutor, está situado por trás dos adutores longo e curto. O **adutor magno** se **origina** no túber isquiático e no ramo isquiopúbico e se **insere** no tubérculo do adutor no côndilo medial do fêmur. A **ação** desse músculo realiza a adução e extensão da coxa.

Músculos da região posterior da coxa

Bíceps femoral

É um importante músculo da região posterior da coxa. O bíceps femoral apresenta **duas cabeças**. A **cabeça longa** se **origina** no túber isquiático e a **cabeça curta nasce** na linha áspera do fêmur. Ambas as cabeças vão se **inserir** na cabeça da fíbula e no côndilo lateral da tíbia. A **ação** desse músculo realiza a flexão do joelho e extensão da coxa na articulação do quadril.

Semimembráceo

Localiza-se na região posteroinferior da coxa. O músculo semimembráceo se **origina** no túber isquiático do osso do quadril e se **insere** no côndilo medial da tíbia. A **ação** desse músculo realiza a flexão do joelho e extensão do quadril.

Semitendíneo

É um dos músculos longos situados no compartimento posterior da coxa. O semitendíneo se **origina** no túber isquiático do osso do quadril e se **insere** na região proximal da face interna do corpo da tíbia. A **ação** desse músculo realiza a flexão do joelho e extensão na articulação do quadril.

Músculos da região crural anterior

Tibial anterior

Esse músculo está localizado na região ântero-lateral da perna. O **tibial anterior** se **origina** do côndilo lateral da tíbia e da face proximal do corpo da tíbia e se **insere** no primeiro osso metatársico. A **ação** desse músculo realiza a flexão, adução e inversão do pé (planta do pé voltada para medial).

Extensor longo do hálux

Esse músculo é também chamado de extensor próprio do primeiro dedo, localiza-se entre o tibial anterior e o extensor longo dos dedos. O **extensor longo do hálux** se **origina** na face anterior da fíbula e da membrana interóssea e se **insere** na falange distal do hálux (dedão). A **ação** desse músculo realiza extensão do hálux e flexão do pé (dorsiflexão)

SISTEMA MUSCULOESQUELÉTICO

Extensor longo dos dedos

É um músculo peniforme, semelhante ao reto femoral. O **extensor longo dos dedos** se **origina** no côndilo lateral da tíbia e se **insere** através de um tendão que se divide em quatro partes. Cada parte vai se fixar nas falanges medias e distais dos quatro últimos dedos. A **ação** desse músculo realiza a extensão dos quatro últimos dedos e também faz a flexão e pronação do pé.

Músculos da região crural posterior - Grupo superficial

Gastrocnêmio

Esse músculo é o mais superficial e o mais volumoso dos músculos posteriores. O **gastrocnêmio** se **origina** através de **duas porções** que são medial e lateral. A **porção lateral** (gêmeo externo) **nasce** no côndilo lateral e na face dorsal do fêmur. A **porção medial** (gêmeo interno) é mais volumosa e se **origina** no côndilo medial e partes próximas do fêmur. Os dois ventres do músculo seguem ao longo da perna e se juntam em um tendão único, o tendão do gastrocnêmio ou tendão calcâneo (tendão de Aquiles) que se **insere** na superfície posterior do osso calcâneo. A **ação** desse músculo realiza a flexão da planta do pé, além de executar a flexão da perna e supinação do pé.

Sóleo

Esse músculo tem uma forma plana que fica abaixo do gastrocnêmio. O **sóleo** se **origina** na cabeça da fíbula, do corpo da fíbula, da linha poplíteia e da borda interna da tíbia. Abaixo, esse músculo se **insere** no tendão do gastrocnêmio, formando o tendão calcâneo. A **ação** desse músculo realiza a flexão plantar.

Plantar

O músculo em questão se localiza entre o gastrocnêmio e o sóleo. Esse músculo tem como característica um ventre muscular curto, de aproximadamente 10 cm, e longo e delgado tendão. O **músculo plantar** se **origina** no côndilo lateral do fêmur e se **insere** na parte dorsal do calcâneo. A **ação** desse músculo realiza a flexão plantar e da perna.

Músculos da região crural posterior - Grupo profundo

Poplíteo

É um músculo pequeno e triangular que fica no soalho da fossa poplíteia. O **músculo poplíteo** se **origina** do côndilo lateral do fêmur e do ligamento oblíquo do joelho e se **insere** na face posterior da tíbia. A **ação** desse músculo realiza a flexão e rotação medial da perna.

Flexor longo do hálux

Esse músculo está posicionado na lateral da perna, tendo relação com a fíbula. O **flexor longo do hálux** se **origina** da distal da face posterior da fíbula e se **insere** na base da falange distal do hálux. A **ação** desse músculo executa a flexão da falange distal, faz flexão e supinação do pé.

Flexor longo dos dedos

Esse músculo também chamado de flexor comum ou flexor tibial localiza-se no lado interno da perna. O **flexor longo dos dedos** se **origina** na face dorsal do corpo da tíbia, em seguida o músculo forma quatro tendões que se **inserir** nas falanges distais dos quatro últimos dedos. A **ação** desse músculo realiza a flexão das falanges distais dos quatro últimos dedos e também, a flexão plantar.

Tibial posterior

Esse músculo é o mais profundo da região e está localizado entre o flexor longo do hálux e o flexor longo dos dedos e também, entre a tíbia e a fíbula. O **tibial posterior** se **origina** na face dorsal da membrana interóssea e se **insere** no osso navicular. A **ação** desse músculo realiza a supinação e flexão do pé.

Músculos da região lateral crural

Fibular longo

Esse músculo é maior que o fibular curto e é mais superficial também. O **músculo fibular longo** se **origina** na cabeça e no terço superior da fíbula, em seguida, desce ao longo do osso, o seu tendão passa por trás do maléolo lateral e vai se **inserir** na face posterior do primeiro osso metatársico. A **ação** desse músculo permite a pronação e flexão (eversão) plantar.

Fibular curto

Esse músculo é mais curto e menor que o fibular longo e fica por baixo dele. O **fibular curto** se **origina** no terço médio da fíbula, em seguida continua ao longo do osso e forma um longo tendão que passa por trás do maléolo lateral para se **inserir** na face posterior do quinto osso metatársico. A **ação** desse músculo realiza a pronação e flexão plantar.

Músculo região dorsal do pé

Extensor curto dos dedos

É um músculo largo que apresenta sua **origem** na face distal e lateral do calcâneo, depois segue de forma oblíqua pelo dorso do pé, terminando em **quatro tendões**. O **primeiro tendão** se **insere** na falange

SISTEMA MUSCULOESQUELÉTICO

proximal do hálux e **os outros três** se **inserem** lateralmente aos tendões do segundo, terceiro e quarto dedos do extensor longo. A **ação** desse músculo realiza a extensão das falanges proximais dos quatro primeiros dedos.

Músculos da região plantar - Plano superficial

Abdutor do hálux

Esse músculo se localiza na margem interna do pé. O **abdutor do hálux** se **origina** na tuberosidade do calcâneo e se **insere** na base da falange proximal do hálux. A **ação** desse músculo executa a abdução do hálux.

Flexor curto dos dedos

Esse músculo está localizado no centro da planta do pé. O **flexor curto dos dedos** se **origina** através de um tendão da tuberosidade do calcâneo e da aponeurose plantar e se **insere** no centro das faces laterais das falanges médias dos últimos dedos. A **ação** desse músculo realiza a flexão das falanges médias dos quatro últimos dedos.

Abdutor do dedo mínimo

Esse músculo está situado na extensão da margem externa do pé. O **abdutor do dedo mínimo** se **origina** na tuberosidade do calcâneo e da aponeurose plantar e o seu tendão se **insere** na base da falange proximal do dedo mínimo através da fusão com o tendão do músculo flexor curto do dedo mínimo. A **ação** desse músculo realiza a abdução do dedo mínimo.

Músculos da região plantar - Plano médio

Quadrado plantar

Esse músculo está situado acima do flexor curto dos dedos. O **quadrado plantar** se **origina** de **duas porções**: cabeça medial e cabeça lateral. A **cabeça medial** é mais longa e **nasce** na face interna do osso calcâneo e a **cabeça lateral** tem **origem** na margem lateral da face inferior do osso calcâneo. Em seguida as duas cabeças se unem, formam uma fita fibrosa que se **insere** no tendão do músculo flexor dos dedos. A **ação** desse músculo realiza a flexão das falanges distais dos quatro últimos dedos.

Lumbricais

São quatro pequenos músculos que se prendem aos dedos. Os **músculos lumbricais do pé** se **originam** dos tendões do músculo flexor longo dos dedos e se **inserem** nas faces posteriores das falanges

proximais através do tendão do músculo extensor longo dos dedos. A **ação** desse músculo realiza a flexão das falanges proximais e a extensão das falanges distais dos quatro últimos dedos do pé.

Músculos da região plantar - Plano profundo

Flexor curto do hálux

Esse é um pequeno músculo situado na terceira camada de músculos da região plantar. O **flexor curto do hálux** se **origina** na face inferior do osso cubóide, do cuneiforme lateral e do tendão do músculo tibial anterior. Esse músculo segue o seu trajeto e o seu tendão se **insere** na base da falange proximal do hálux. A **ação** desse músculo realiza a flexão da falange proximal do hálux.

Adutor do hálux

Esse músculo apresenta **dois ventres** que são porção oblíqua e porção transversa. A **porção oblíqua** segue o trajeto de forma oblíqua na planta do pé se **originando** do segundo, terceiro e quarto ossos metatársicos e se **insere** na base da falange proximal do hálux, através do tendão do músculo flexor curto do hálux. A **porção transversa**, mais estreita, cruza transversalmente a planta do pé, **origina-se** dos ligamentos da articulação metatarsofalângicas dos três últimos dedos e se **inserem** na base da falange proximal do hálux. A **ação** desse músculo realiza a adução do hálux.

Flexor curto do dedo mínimo

Está localizado nas proximidades do dedo mínimo. O **flexor curto do dedo mínimo** se **origina** na base do quinto osso metatársico e seu tendão se **insere** na base da falange proximal do dedo mínimo. A **ação** desse músculo realiza a flexão da falange proximal do dedo mínimo.

SISTEMA NERVOSO

O sistema nervoso controla uma série de funções orgânicas como movimentação, função glandular, pensamento, fonação, órgãos do sentido, etc. Esse complexo sistema se divide em **sistema nervoso central** (SNC) e **sistema nervoso periférico** (SNP). O SNC se divide em **encéfalo** e **medula espinhal**. O encéfalo é formado pelos **hemisférios direito e esquerdo, diencéfalo, tronco encefálico (cerebral) e cerebelo** e está contido na cavidade craniana. O encéfalo recebe suprimento sanguíneo das **artérias vertebrais e das carótidas internas**. As artérias vertebrais se fundem e formam a **artéria basilar**. A **drenagem venosa** ocorre quando as veias cerebrais convergem para formar os seios venosos durais, que terminam nas jugulares internas. A **medula espinhal** está contida no canal vertebral, cavidade formada pela junção das vértebras, e dessa região do SNC, partem 31 pares de nervos espinhais. O SNP se divide em **nervos, gânglios e órgãos efetores**, como, **terminações nervosas, receptores, placa motora**, etc.

Sistema Nervoso central (SNC)

Medula espinhal

É uma estrutura alongada em forma de cordão cilíndrico e que possui achatamento no sentido anteroposterior. Essa região apresenta cerca de 1 cm de diâmetro, 45 cm de comprimento e peso aproximado de 30 g. O seu limite superior fica em nível do forame magno e seu limite inferior vai até a segunda vértebra lombar (L2), na qual termina em forma afunilada.

Da medula partem raízes nervosas dos **nervos espinhais**. Cada raiz apresenta um ramo motor (anterior) e um ramo sensitivo (posterior), logo, os nervos espinhais são todos mistos. Esses nervos são divididos da seguinte forma: **8 cervicais, 12 torácicos, 5 lombares, 5 sacrais e 1 cóccigeo**. O formato cilíndrico dessa região não é uniforme, pois apresenta duas dilatações que são chamadas de **intumescências cervical e lombar**. A importância clínica dessas dilatações se dá pelo fato de que nessas regiões surgem plexos nervosos que vão aos membros superiores e inferiores respectivamente. A porção final da medula se afunila, dando origem ao **cone medular**. Do ápice desse cone desce o **filamento terminal** que se dirige até o cóccix. A junção das várias raízes nervosas que vão em direção à região pélvica e os membros inferiores que lembra a cauda de um cavalo, por isso é denominada de **cauda equina**.

Um corte transversal da medula espinhal, formando fatia fina, revela a disposição da substância

branca que fica na periferia e da substância cinzenta que é central. O formato da substância cinzenta lembra uma letra “H” ou uma borboleta. Observa-se nessa região do SNC, a **fissura mediana anterior**, os **sulcos laterais anteriores, posteriores e mediano posterior**. O centro dessa região é perfurado por um canal, chamado **canal central da medula**, no qual circula líquido cefalorraquidiano (LCR, LCE ou Líquor). A **substância cinzenta** forma projeções que são os **cornos anteriores, laterais e posteriores**. Os **cornos anteriores** são mais curtos que os posteriores, e esses últimos vão até a margem dorsal da medula. A **substância branca** está dividida em **funículos que são anterior, lateral e posterior**. A região cervical da medula, a face posterior é cortada pelo **sulco intermédio**, localizado entre os **sulcos posterior e lateral**, que forma **dois fascículos que são grácil (central) e cuneiforme (lateral)**. Toda medula espinhal, assim como o encéfalo, são envolvidos pelas **meninges que são dura-máter, aracnóide-máter e pia-máter**.

Reflexo medular

Você sabia que o **reflexo** é uma resposta involuntária e rápida a um estímulo? O que isso quer dizer? Significa que o estímulo aferente passa pela raiz dorsal da medula, atingindo o neurônio de associação (medula ou córtex) e mesmo antes que o cérebro tome consciência, ocorre a ação do efetor. Os **reflexos espinhais** são bem interessantes, como no caso da flexão ou extensão cruzadas. Imagine alguém pisando num espinho, nesse caso, o membro lesado realizará uma rápida flexão para fugir da agressão, enquanto o membro oposto terá seu tônus aumentado para suportar o peso do corpo e realizará uma extensão reflexa. Da mesma forma pode acontecer com os membros superiores quando se toca com dedos mão em uma chapa quente. Os três estágios serão a percepção do estímulo, a flexão do membro agredido (ipsilateral) e a extensão do membro oposto (contralateral).

O **reflexo calcâneo** é causado pela extensão dos músculos gastrocnêmios e sóleo quando são realizados estímulos nas proximidades do tendão de Aquiles. Esse reflexo pode estar ausente no diabetes mellitus e na neurosífilis.

O **sinal de Babinski** é um reflexo por estimulação na parte lateral da sola do pé, de forma que até os 18 meses de vida, causa extensão plantar e após os 18 meses, resulta em flexão plantar. Essa diferença de resposta ocorre por conta do trato corticoespinhal que tem sua mielinização completada depois de um ano e meio de vida.

Tratos ascendentes e descendentes da medula

Os **tratos ascendentes**, também chamados **aferentes ou sensitivos**, levam informações em direção central e essas podem ou não se tornar conscientes. Esses tratos são fibras nervosas que circulam as sinapses através da substância branca da medula espinhal e possuem **três neurônios**. O **primeiro neurônio** se

SISTEMA NERVOSO

localiza no gânglio posterior do nervo espinhal. O **segundo neurônio** faz sinapse com o primeiro e seu axônio cruza para o lado oposto (decussação das pirâmides). O **terceiro neurônio** está no tálamo e segue para uma região sensitiva do córtex, posterior ao sulco central.

Dessa forma as principais funções das vias ascendentes são: **sensações de dor, tato leve e discriminativo, pressão, propriocepção, vibração, térmicas**. As principais vias ascendentes são: **trato espinotalâmico lateral** (vias de dor e temperatura), **trato espinotalâmico anterior** (tato leve e pressão), **trato espinocerebelar posterior** (informações musculoesqueléticas em direção ao cerebelo), **trato espinotetal** (colículo superior – visão), **trato espinorreticular** (formação reticular – níveis de consciência), **trato espino-olivar** (regiões proprioceptivas ao cerebelo), **tratos sensitivos viscerais** (vísceras do tronco em direção ao giro pós-central).

Os **tratos descendentes** podem ser denominados de **eferentes ou motores**, levam informações para os órgãos efetores que podem ser músculos, glândulas, etc. Os neurônios motores estão localizados nos cornos anteriores da medula e enviam prolongamentos para os músculos esqueléticos. Os tratos descendentes possuem três neurônios. O corpo do **primeiro neurônio** se encontra no córtex, adiante do sulco central e emite prolongamentos em direção a neurônio seguinte. O **segundo neurônio** recebe as informações do primeiro e está situado na coluna anterior da medula espinhal. Esse neurônio emite um curto prolongamento até atingir o **terceiro neurônio** que fica também na coluna anterior e este último, emite prolongamentos em direção aos músculos esqueléticos.

Diante disso, as principais vias descendentes são: **tratos corticoespinais** (movimentos voluntários da parte distal dos membros), **tratos reticuloespinais** (inibem ou estimulam movimentos reflexos), **trato tetospinal** (midríase, dilatação da pupila), **trato rubroespinal** (favorece a ação de músculos flexores e inibe a movimentação dos músculos extensores) e **trato vestibuloespinal** (favorece a ação de músculos extensores e inibe a movimentação dos músculos flexores).

Tronco Encefálico

O **tronco encefálico** faz parte do encéfalo e é formado pelo **bulbo** (medula oblonga), **ponte** e **mesencéfalo** (Fig. 4.1; 4.2 e 4.3). Esse segmento do SNC está ligado ao cerebelo através dos pedúnculos cerebelares superior, médio e inferior. As **principais funções** do tronco encefálico **são formar dez núcleos dos nervos cranianos** (exceto olfatório e óptico); **controle de atividades viscerais, glandulares e comportamentais; controle das atividades musculares da cabeça e pescoço e se ligar ao cerebelo**.

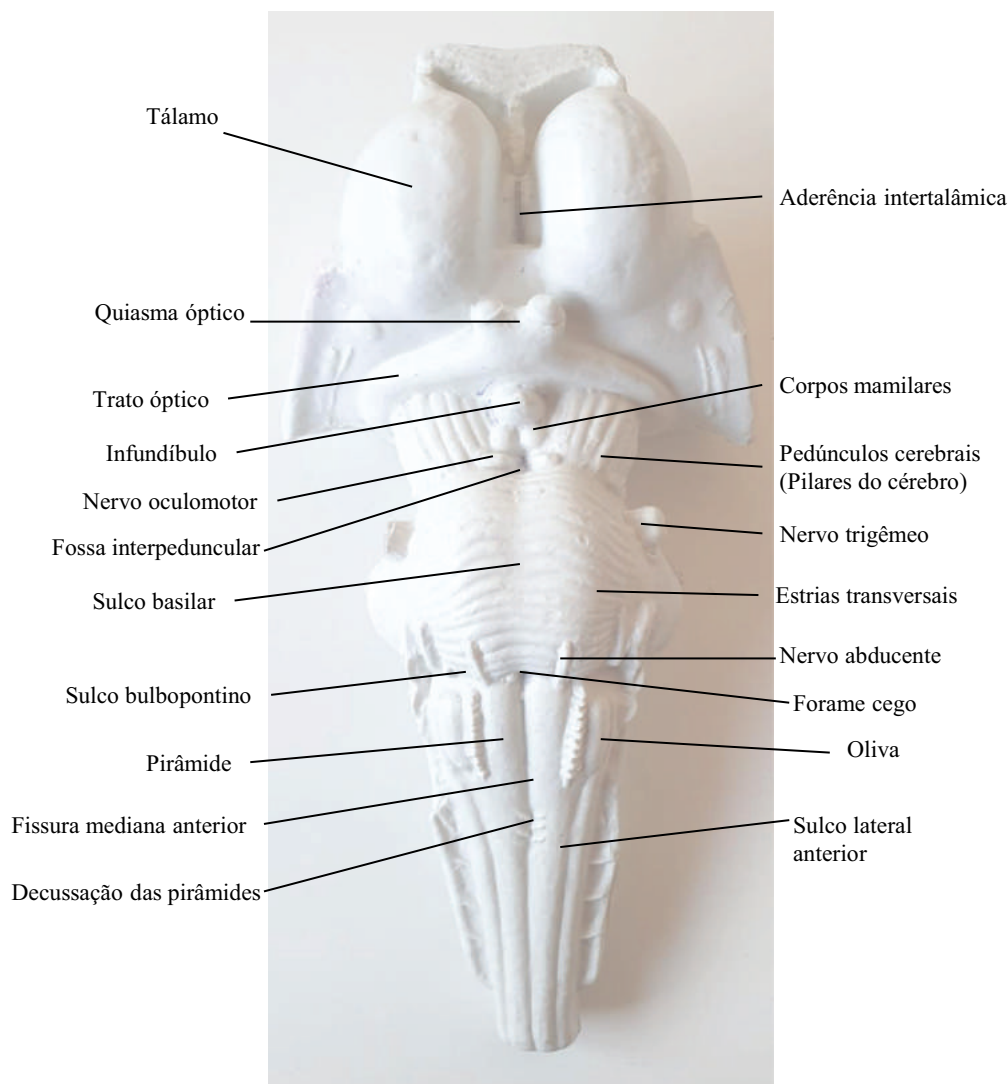


Figura 4.1: Tronco encefálico. Face anterior.

Medula oblonga ou bulbo

Essa região do tronco cerebral se limita superiormente com a ponte e caudalmente com a medula espinhal e possui **duas faces que são anterior ou ventral e posterior ou dorsal**. O bulbo possui aproximadamente as seguintes medidas: 3 cm de comprimento, 1,5 cm de espessura e 2 cm de largura (Fig. 4.1 e 4.2).

A **face ventral** é convexa e apresenta várias estruturas como a **fissura mediana anterior** e os **sulcos laterais**. O **forame cego** é uma depressão redonda na parte mais cranial da **fissura mediana ventral**. O **sulco bulbopontino** separa essa região da ponte. Em cada lado da fissura mediana, encontram-se as **pirâmides**, que se constitui em uma elevação. Na parte caudal da fissura anterior, na junção com a medula espinhal, observa-se também, a **decussação das pirâmides**, local de cruzamento das fibras descendentes motoras para o lado oposto. Mais lateralmente a pirâmide observa-se as **olivas** que são

SISTEMA NERVOSO

elevações ovais. Entre as olivas e as pirâmides existe um sulco no qual ocorre à origem aparente do **nervo hipoglosso** (NC XII).

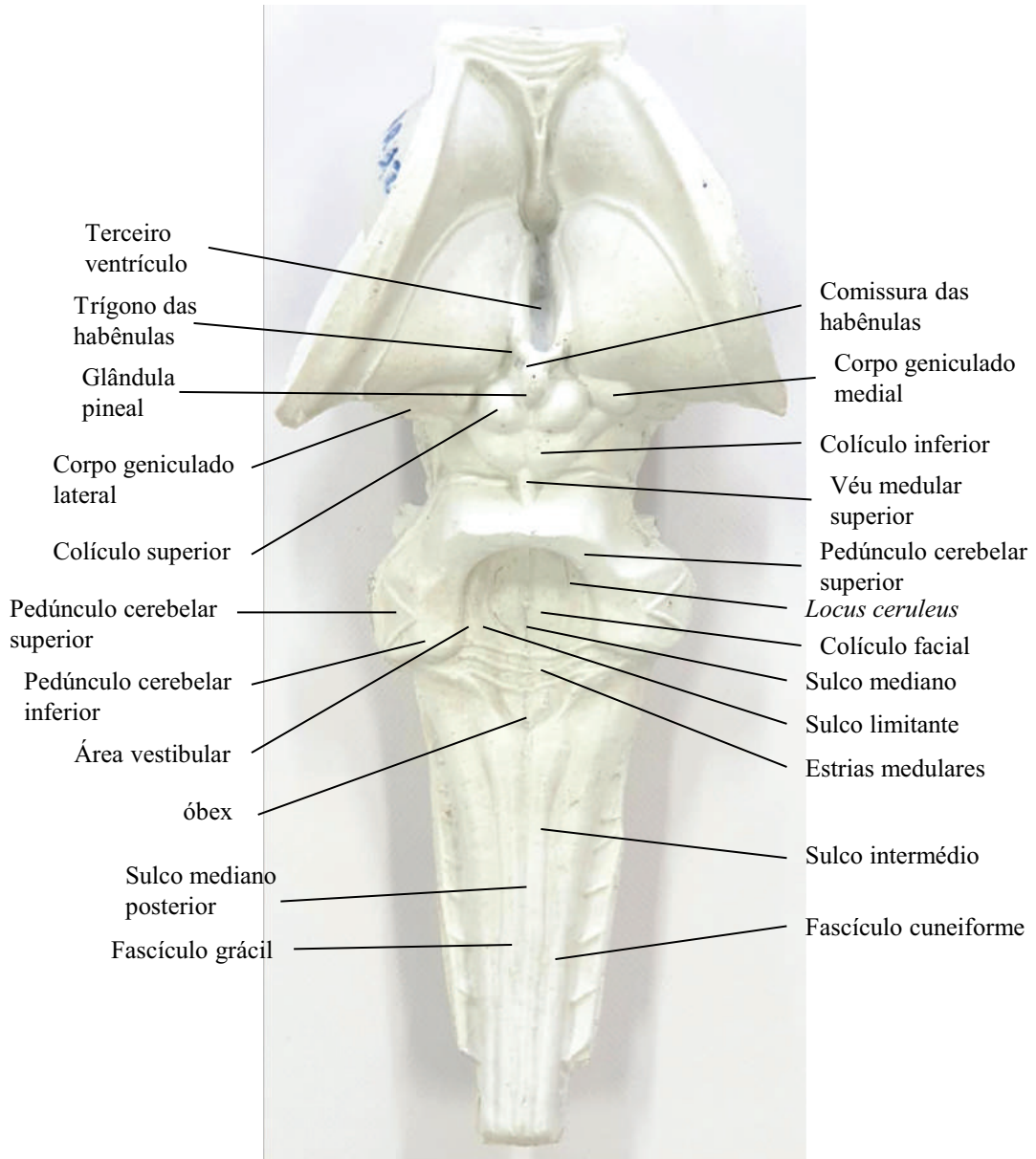


Figura 4.2: Tronco encefálico. Face posterior

A **face posterior** é côncava e engloba parte do **quarto ventrículo** em sua posição mais cranial. Nessa face, encontram-se o **sulco mediano posterior** e os **sulcos laterais posteriores**. Observa-se a presença do **sulco intermédio posterior** entre o **sulco mediano posterior** e os **sulcos laterais posteriores**. O **sulco intermédio posterior** divide o **fascículo grácil** mais medialmente e do **fascículo cuneiforme** mais lateralmente. A **substância cinzenta** da estrutura interna da medula oblonga está dividida em **núcleos que**

são núcleo grácil e cuneiforme, núcleo olivar inferior, núcleo do trato espinhal do nervo trigêmeo, formação reticular e núcleo do nervo hipoglosso, principalmente.

As **funções** do bulbo são o controle da respiração e frequência cardíaca, passagem de tratos ascendentes e descendentes, controle do vômito, tosse e espirro.

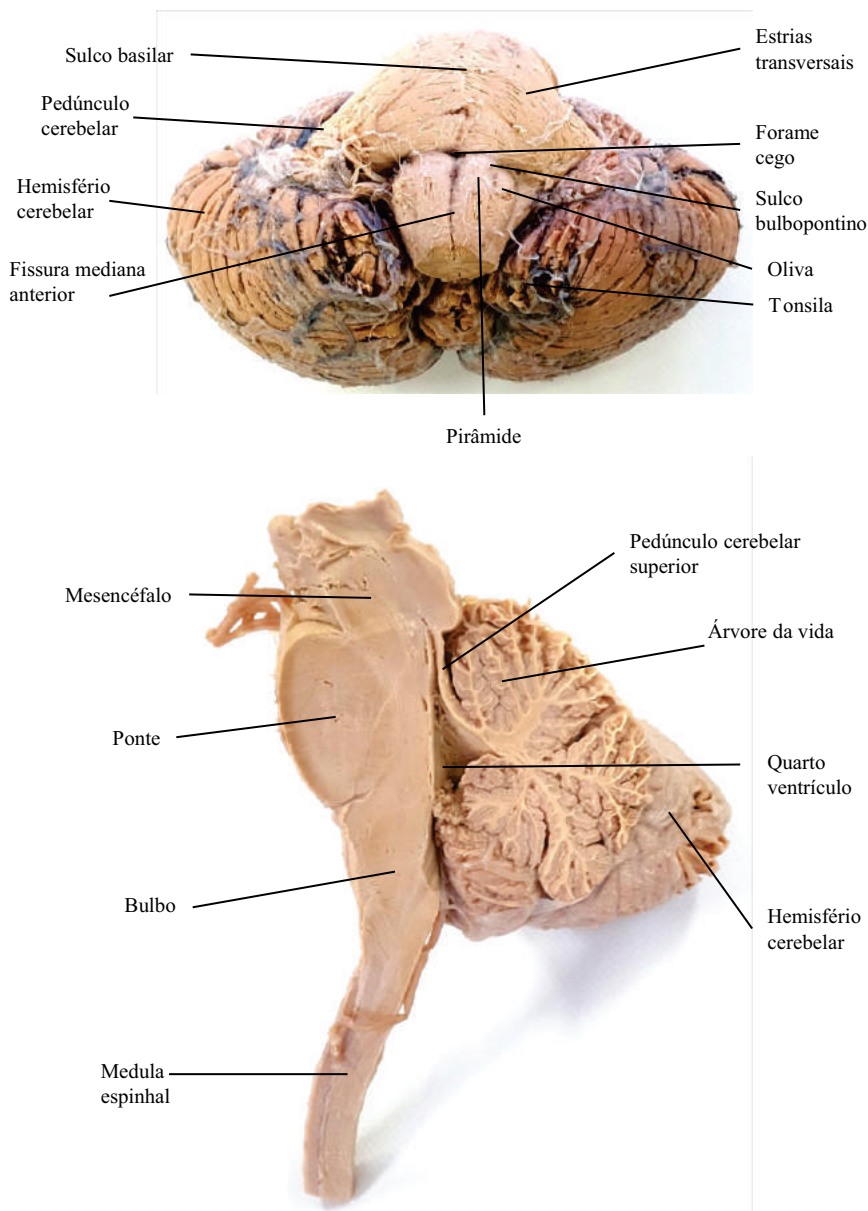


Figura 4.3: Tronco encefálico e cerebelo.

Ponte

A ponte é a região intermediária entre o mesencéfalo e o bulbo, a qual fica anterior ao cerebelo. Apresenta um comprimento de 2,5 cm, uma **face anterior** que é convexa e uma **face dorsal** côncava, na qual se encontra uma parte do quarto ventrículo (Fig. 4.1 e 4.2).

A **face ventral ou anterior** se apresenta marcada por depressões em forma de linhas quase paralelas

SISTEMA NERVOSO

denominadas de **estriações transversais**. Nessa região se encontra uma depressão rasa, central e longitudinal que é chamada de **sulco basilar** e que serve de passagem para artéria basilar. Na região anterolateral da ponte se encontra a origem aparente do **nervo trigêmeo** (NC V). Do **sulco bulbopontino** surgem, no sentido de medial para lateral, os **nervos abducente** (NC VI); **facial** (NC VII) e **vestibulococlear** (NC VIII).

A **face dorsal ou posterior** é recoberta pelo cerebelo e aloja uma parte do quarto ventrículo. Na parte mais lateral dessa face se observa os **pedúnculos cerebelares médios e inferiores** que se ligam ao cerebelo. A **estrutura interna** da ponte pode ser dividida em **tegumento e corpo trapezóide**. O **corpo trapezóide** fica na parte anterior e o **tegumento**, na parte posterior.

A principal **função** da ponte é transmitir impulsos nervosos vindos da medula e do bulbo para o córtex cerebral.

Quarto ventrículo

O quarto ventrículo tem a forma de uma fenda lonsangonal e se comunica com o terceiro ventrículo através do **aqueduto do mesencéfalo** (aqueduto cerebral). Essa estrutura é formada na face dorsal do tronco encefálico, por uma parte do bulbo e outra parte da ponte. Essa depressão é recoberta pelo **véu medular** (superior e inferior) e nela ocorre circulação de líquido produzido pelas células endoteliais dos plexos coróides, que são projeções da pia-máter (Fig. 4.2)

As principais estruturas encontradas nessa região são o **sulco mediano**, os **sulcos limitantes**, os **colículos faciais**, as **áreas vestibulares**. A parte superior do sulco limitante se encontra fortemente pigmentada na cor cinza-azulada e se chama **locus ceruleus**. Acima do **locus ceruleus**, encontram-se os **pedúnculos cerebelares superiores**, na transição com o mesencéfalo. Acima dos **colículos faciais** se encontram as **eminências mediais**. O ápice inferior do quarto ventrículo é denominado de **óbex**. A metade inferior dessa cavidade, em nível do bulbo, observa-se umas linhas perpendiculares, denominadas de **estriações transversais do quarto ventrículo**.

Mesencéfalo

Constitui-se na parte superior do tronco cerebral, que faz fronteira com as estruturas do diencefalo que margeiam o terceiro ventrículo. O mesencéfalo mede 2 cm e é atravessado pelo **aqueduto cerebral** (aqueduto do mesencéfalo), canal que liga o terceiro ventrículo ao quarto ventrículo, onde flui o líquido cerebrospinal (líquor) (Fig. 4.1 e 4.2).

A **face ventral ou anterior** é convexa e apresenta os **pedúnculos cerebrais** (pilares do cérebro) formações estriadas que divergem de caudal para cranial, formando uma área triangular em seu interior,

denominada de **fossa interpeduncular**. Cada **pilar do cérebro** é delimitado por **dois sulcos**, um **medial do mesencéfalo**, do qual emerge o nervo oculomotor (NC III) e o outro **lateral do mesencéfalo**.

A **face posterior ou dorsal** é côncava e apresenta os **corpos quadrigêmeos (colículos superiores e inferiores)** que são separados, por um **sulco em forma de cruz**. Os **colículos superiores**, associados aos **corpos geniculados laterais** através do **braço do colículo superior**, relacionam-se com a visão, pois fibras do nervo óptico (NC II) passam por eles. Os **colículos inferiores**, ligados aos **corpos geniculados mediais** através do **braço do colículo inferior**, estão associados à audição, pois as fibras do nervo vestibulo-coclear (NC VIII) passam por eles. Inferiormente aos corpos quadrigêmeos, tem-se o **frênulo do véu medular superior**.

A **substância negra** divide internamente os **pilares do cérebro** em **duas partes** que são **base anterior** e o **tegumento** que é posterior. A **substância negra** é uma área muito pigmentada, que possui grande quantidade de **melanina** incluída nos neurônios, localizada na substância cinzenta do mesencéfalo. Estudos mostram que a região de **substância negra** está relacionada à regulação do tônus muscular, estando interligada com outras regiões do encéfalo como núcleos de base, córtex, cerebelo e hipotálamo.

O **núcleo rubro** é uma região arredondada de massa cinzenta que se situa entre o aqueduto e a substância negra. Esse apresenta uma coloração avermelhada devido a grande quantidade de **sangue e ferro**. Essa região está associada ao controle da movimentação dos músculos esqueléticos.

A **formação reticular** está localizada no tegumento, póstero-lateral ao núcleo rubro. Acredita-se que sua função seja motora inibitória, excitatória ou facilitadora da ação somática e autônoma.

As **funções** do mesencéfalo são sediar os núcleos rubros e a substância negra e ser o centro de reflexos visuais e auditivos (colículos).

Cerebelo

É um órgão que faz parte do encéfalo e seu significado é “pequeno cérebro”. O cerebelo fica alojado na **fossa cerebelar do osso occipital**, e situa-se posterior ao bulbo e a ponte, constituindo parte do **teto do quarto ventrículo**. Essa região é separada dos hemisférios pela **tenda do cerebelo**, que é uma prega de dura-máter (Figs. 4.3 e 4.4).

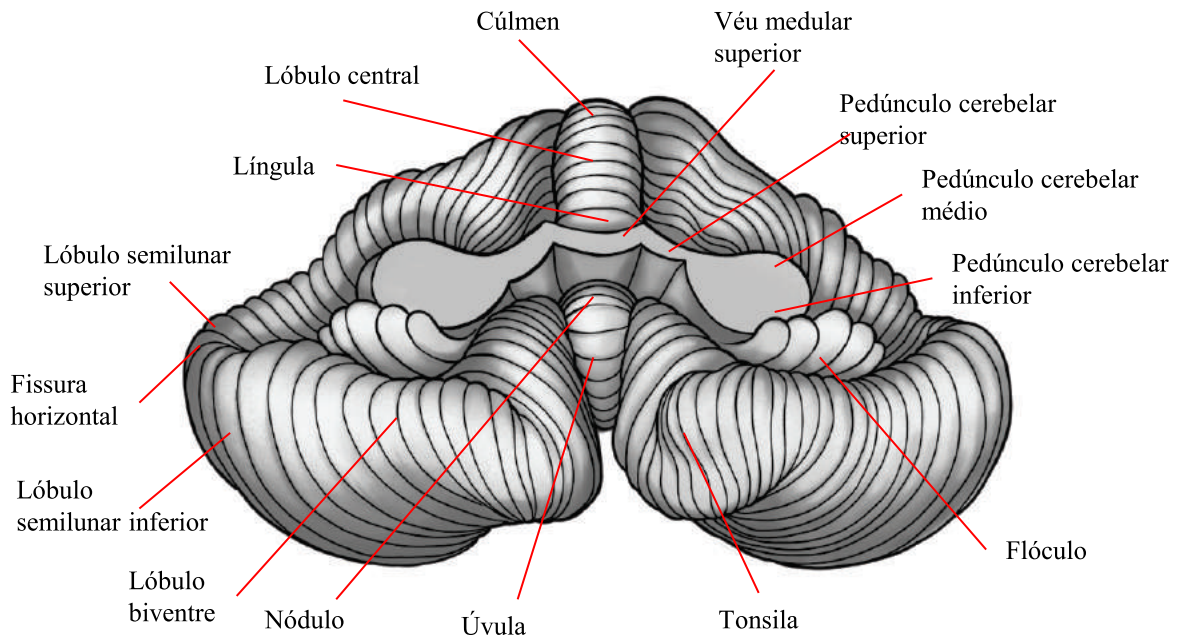


Figura 4.4: Cerebelo.

Apresenta um formato oval com uma constrição central, denominada **vérmis**. O cerebelo possui **dois hemisférios** que são **direito e esquerdo** e se conecta ao tronco encefálico através de **três projeções** que são os **pedúnculos cerebelares superiores, médios e inferiores**. Os **pedúnculos cerebelares superiores** se ligam ao mesencéfalo, os **pedúnculos cerebelares médios** se conectam a ponte e os **pedúnculos cerebelares inferiores** estão ligados ao bulbo. Sua superfície externa tem aspecto estriado, é formada por vários sulcos, denominados **folhas do cerebelo**. Entre os sulcos existem alguns mais pronunciados que são chamados **fissuras**, as quais se formam os **lobos**.

Os lobos são **anterior, floculonodular e posterior**. O **lobo anterior** é formado pela língula, lóbulo central, cúlmen e os hemisférios associados. O **lobo posterior** é o maior e suas partes são declive, folium, túber, pirâmide, úvula e os hemisférios associados. O **lobo floculonodular** é o menor, sendo dividido em flóculo e nódulo. O **lobo anterior** é dividido do **lobo posterior** pela **fissura primária** (prima). O **lobo posterior**, a parte mais volumosa do cerebelo, é delimitado adiante pela **fissura primária** e dorsalmente pela **fissura póstero-lateral**. O lobo floculonodular se localiza dorsalmente a **fissura póstero-lateral**.

As **tonsilas** correspondem a duas projeções arredondadas situadas em cada hemisfério cerebelar ao lado da **úvula**. Existem duas regiões elevadas e alongadas, menores que as tonsilas, localizadas abaixo dos pedúnculos cerebelares inferiores, chamados de **flóculo**. Um corte longitudinal (sagital) no centro do verme revela a disposição interna da substância branca e cinzenta, mostra um córtex ramificado semelhante a galhos de árvore, que é chamado de **árvore da vida**.

A **substância cinzenta** do cerebelo se apresenta com **três camadas** que são **estrato molecular externo**; **estrato intermediário** que apresenta as células de Purkinje e **estrato granuloso interno**. As **células de Purkinje** são neurônios grandes que emitem axônio para os núcleos vestibulares do tronco encefálico.

Os **núcleos do cerebelo** são massas de substância cinzenta dentro da substância branca e se localizam em cada lado da linha mediana. Esses núcleos são denominados de **denteado, emboliforme, globoso e fastigial**. O **núcleo denteado** possui um formato de saco alongado e ondulado, é o maior núcleo do cerebelo. O **núcleo emboliforme** é oval e se situa mais próximo da face posterior do cerebelo. O **núcleo globoso** é o menor dos núcleos e tem forma arredondada. O **núcleo fastigial** tem forma oval, fica próximo a linha média, é o segundo maior núcleo. Esses núcleos apresentam neurônios multipolares com dendritos simples.

As **funções** do cerebelo estão relacionadas ao equilíbrio corporal, a coordenação de movimentos precisos e inibição de músculos agonistas com estímulo aos músculos antagonistas, com isso limitando a amplitude dos movimentos articulares.

Diencefalo

Região que se localiza na parte **central do cérebro**, com estruturas simétricas em ambos os lados, margeando o **terceiro ventrículo**. O **terceiro ventrículo** é a cavidade do diencefalo que o formato de uma fenda estreita no centro do cérebro e se comunica com os **ventrículos laterais** através dos **canais interventriculares de Monro**. O **diencefalo** se divide nas seguintes regiões: **tálamo, hipotálamo, epítálamo e subtálamo** (Figs. 4.1 e 4.2).

Tálamo

Consiste em duas massas ovais de substância cinzenta que ocupa em torno de 80% do diencefalo. Na extremidade anterior se observa o **tubérculo anterior**, já na extremidade posterior que é mais volumosa, observa-se o **pulvinar do tálamo**. Na face medial do tálamo, observa-se uma faixa de substância cinzenta que faz a conexão entre as duas massas ovais, a conexão ou **aderência intertalâmica**. Os **corpos geniculados laterais e mediais** que se localizam abaixo do pulvinar, podem ser denominados de **metatálamo** (Figs. 4.1 e 4.2).

O tálamo apresenta **cinco núcleos** que são **anterior, posterior, mediano, medial e lateral**. O **núcleo anterior** direcionam fibras para o giro do cíngulo, para o sistema límbico e está relacionado às emoções e a olfação. O **núcleo posterior** é formado pelo pulvinar e corpos geniculados, sendo responsáveis pela linguagem e passagem das vias auditivas e ópticas. O **núcleo mediano** fica próximo à aderência e se conectam com o hipotálamo nas funções viscerais. O **núcleo medial** tem a função de

SISTEMA NERVOSO

ativação sobre o córtex cerebral. O **núcleo lateral** recebe fibras do globo pálido e apresenta a função moduladora sobre os outros núcleos e na movimentação esquelética.

O tálamo tem a **função** de retransmitir os impulsos nervosos, das regiões mais periféricas em direção ao córtex cerebral e, de outras regiões subcorticais, como a região de integração das funções viscerais e somáticas.

Hipotálamo

Localiza-se abaixo do tálamo na parede anterior do terceiro ventrículo. Encontra-se separado do tálamo pelo **sulco hipotalâmico**, sendo uma área muito pequena, com apenas 4 g em um cérebro de 1,2 kg (Fig. 4.1).

Essa região do diencéfalo faz conexões com o **sistema límbico, área pré-frontal, vísceras, hipófise e áreas sensoriais**. As principais regiões visíveis no hipotálamo são: **corpos mamilares, infundíbulo, túber cinéreo, trato óptico e quiasma óptico**.

Os **corpos mamilares** são duas projeções arredondadas com 5 mm de diâmetro, na linha mediana, entre os pilares do cérebro, na fossa interpeduncular. O **infundíbulo** tem forma de funil e se liga à neuro-hipófise, formando o eixo hipotálamo-hipófise. O **túber cinéreo** é uma lâmina situada entre os corpos mamilares e quiasma óptico, formada de substância cinzenta. O **trato óptico** são duas fitas que se dispõem transversalmente, na parte superior do hipotálamo e é formado pelas fibras do nervo óptico (NC II). O **quiasma óptico** consiste no ponto de cruzamento mediano das fibras do nervo óptico que vão em direção aos corpos geniculados laterais. Tem esse nome pela semelhança que apresenta com a vigésima segunda letra do alfabeto grego (χ =Qui).

O hipotálamo pode ser dividido em **três planos**, que são **hipotalâmico supra-óptico, hipotalâmico tuberal e hipotalâmico mamilar**. Apresenta **quatro áreas** que são **hipotalâmica anterior, hipotalâmica posterior, hipotalâmica intermediária e pré-óptica**. A área **hipotalâmica anterior** corresponde ao quiasma óptico, a **área hipotalâmica posterior** é representada pelos corpos mamilares, a **área hipotalâmica intermediária** corresponde ao *túber cinéreo* e a **área pré-óptica** vai do quiasma óptico até a comissura anterior.

Os **núcleos do hipotálamo** são o **dorso-medial, posterior, ventro-medial, arqueado, supra-óptico, supraquiasmático, anterior, pré-óptico medial, pré-óptico lateral e paraventricular**. Os **núcleos paraventricular e supra-óptico** são responsáveis pela produção dos hormônios ADH e ocitocina respectivamente, que são armazenados na neuro-hipófise. O núcleo **pré-óptico medial** está associado à produção do hormônio do crescimento (GH) que é armazenado na adeno-hipófise.

Os **fatores de liberação ou inibição** produzidos pelo hipotálamo são o **hormônio liberador de**

prolactina (PrRH); hormônio liberador de gonadotrofina (GnRH); somatostatina ou hormônio inibidor do hormônio do crescimento (GHIRH); hormônio liberador de hormônio do crescimento (GHRH); hormônio liberador de corticotrofina (CRH) e hormônio liberador de tireotrofina (TRH).

O hipotálamo apresenta uma série de **funções fisiológicas**, atuando no sistema endócrino em conjunto com a hipófise, regulando a temperatura corporal, na regulação da fome e na sede, comportamento sexual e emocional, regulação do sono.

Epitálamo

Essa região do diencéfalo é formada pelos **núcleos habenulares** e pela **glândula pineal** (epífise). O epitálamo se localiza abaixo da **comissura anterior** do terceiro ventrículo e uma projeção piriforme, a **pineal ou epífise**, é a estrutura mais evidente dessa região (Fig. 4.2).

A **base da pineal** está presa e forma a **comissura posterior** e a **comissura das habênulas**, que apresenta fibras que cruzam a linha média e alcançam o **núcleo habenular** do lado oposto. A **comissura habenular** consiste em um sulco situado na parte superior da pineal, entre a glândula e o terceiro ventrículo. Acima e lateralmente a comissura das habênulas, existe uma área triangular que faz parte da parede externa do terceiro ventrículo, denominada de **trígono das habênulas**.

A glândula pineal tem 8 mm de comprimento e apresenta **dois tipos de células** que são os **pinealócitos** e as **células da glia**. Com o avançar da idade concreções calcificadas são acumuladas no interior como grânulos de inclusão. Esse acúmulo intracelular é visível em radiografias da cabeça, sendo chamado de **areia cerebral** ou **corpora arenacea (acervuli)**, que pode ser vista através de radiografia do crânio.

A epífise produz **melatonina**, hormônio relacionado ao ritmo circadiano que é influenciado pela luz, importante na indução ao sono e na regulação das funções reprodutoras, pois age inibindo a liberação de hormônio gonadotrópico na adeno-hipófise.

Subtálamo

Está localizado abaixo do tálamo e se relaciona súpero-medialmente com o hipotálamo. É uma **zona de transição** entre o **tegumento do mesencéfalo** e o **tálamo**. Apresenta uma estrutura muito complexa de difícil visualização, pois não se relaciona com as paredes do terceiro ventrículo. Em seu interior se encontram os **núcleos rubros**, a **substância negra** e o **núcleo subtalâmico**. Esse **núcleo subtalâmico** apresenta forma de lente com duas convexidades e está envolvido com a movimentação dos músculos esqueléticos.

SISTEMA NERVOSO

Terceiro ventrículo

É uma cavidade em forma de fenda localizada entre os dois tálamos. O terceiro ventrículo se comunica com o quarto ventrículo através do **aqueduto cerebral** e com os ventrículos laterais por meio dos **forames interventriculares de Monro**.

O terceiro ventrículo apresenta **cinco paredes** que são **anterior, posterior, lateral, inferior e superior**. Na **parede anterior** se observa a lâmina terminal e segue-se a comissura anterior. A **parede posterior** é formada pela abertura do aqueduto do mesencéfalo. A **parede lateral** está adjacente às faces mediais dos tálamos. A **parede superior** é forrada pela pia-máter e forma a tela coróidea do terceiro ventrículo, na qual se forma os plexos coróides desse ventrículo. A **parede inferior ou soalho** é formado pelo quiasma óptico, *túber cinério*, infundíbulo (Fig. 4.2).

Hemisférios cerebrais

Os **hemisférios cerebrais** ocupam a maior parte do encéfalo. A **fissura longitudinal do cérebro** separa os dois hemisférios. A dura-máter emite uma prega que se encaixa nessa fissura que é denominada de **foice do cérebro**. Os hemisférios são conectados entre si, principalmente, pelo **corpo caloso**. O cérebro é o local responsável pelo aprendizado e retenção de memória.

Cada hemisfério apresenta **três polos** que são **frontal, occipital e temporal**; **três faces** que são **súpero-lateral, inferior e medial**; **cinco lobos** que são **frontal, temporal, parietal, occipital e insular**. A superfície dos hemisférios apresenta várias fendas alongadas que são denominadas de **sulcos**. Esses sulcos delimitam os **giros**. Entre os sulcos mais importantes, tem-se o **sulco lateral** e o **sulco central** (Figs. 4.5, 4.6 e 4.7).

O **sulco lateral** se dirige anteriormente e divide os **lobos temporal, parietal e frontal**. Esse sulco pode ser dividido em **ascendente, anterior e posterior** e em seu interior se localiza o **lobo insular ou ínsula**. A **ínsula** tem forma de um cone com o ápice é chamado de **límen** e está voltado para frente e para baixo.

O **sulco central** é um sulco profundo que corta a **face superolateral** e divide os lobos frontal e parietal. A frente do sulco central existe uma elevação chamada de **giro pré-central**, limitado adiante pelo **sulco pré-central** e posteriormente a ele, se coloca o **giro pós-central**, delimitado posteriormente pelo **sulco pós-central**.

O **sulco parieto-occipital** se localiza na face medial do cérebro e divide os lobos parietal e occipital. Começa na margem superior dessa face e desce até a margem inferior e se encontra em ângulo agudo com o **sulco calcarino**, este último faz parte da via sensitiva do nervo óptico (NC II). Além desses sulcos e giros citados, existem outros que serão descritos a seguir de acordo com suas localizações nas **faces**

superolateral, medial e inferior.

Na **face súpero-lateral**, no **lobo frontal**, observam-se os **sulcos frontal superior e frontal inferior**, além dos **giros frontal superior, frontal médio e frontal inferior**. O **giro frontal inferior** é delimitado pelos ramos ascendente e anterior do sulco lateral e contém a **área de Broca**. No **lobo temporal**, encontram-se os **sulcos temporais superior e inferior** que delimitam os **giros temporais superior, médio e inferior**. Nesse lobo se localiza o **centro cortical da audição, nervo vestibulococlear** (NC VIII). No **lobo parietal**, observa-se o **sulco intraparietal**, mas o mesmo é inconstante. Quando encontrado o **sulco intraparietal** tem disposição perpendicular ao sulco pós-central e forma os **giros parietais superior e inferior**. No **giro pós-central** encontra-se a **área somatossensorial primária** que é uma área sensitiva do córtex (Fig. 4.5).

Na **face medial**, encontram-se muitas estruturas importantes como **corpo caloso, fórnix e septo pelúcido**. O **corpo caloso** é a comissura mais importante que faz conexão entre os hemisférios. Nele encontramos o **rosto, o joelho, o corpo e o esplênio**. Acima do **corpo caloso** e ao longo de toda sua extensão, separado pelo **sulco do corpo caloso**, observa-se o **giro do cíngulo**. O **sulco do cíngulo** separa o giro do cíngulo do giro frontal superior. O **lóbulos paracentral** localiza-se na parte superior e central da face medial e em seu limite superior termina o sulco central. Após o **lóbulos paracentral**, seguem-se em direção posterior, os **giros pré-cúneo e cúneo**. O **giro cúneo** é delimitado adiante pelo sulco parieto-occipital e após pelo sulco calcarino. O **septo pelúcido** é uma estrutura vertical delgada que se estende entre o fórnix e o corpo caloso (Fig. 4.6).

SISTEMA NERVOSO

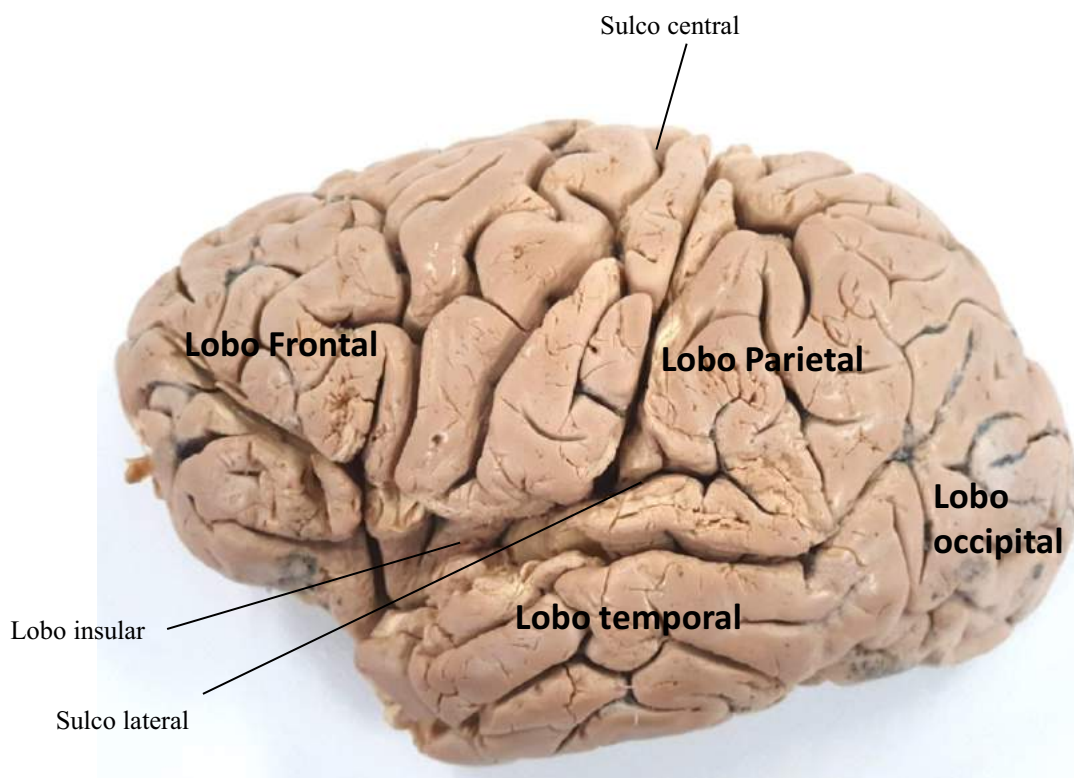
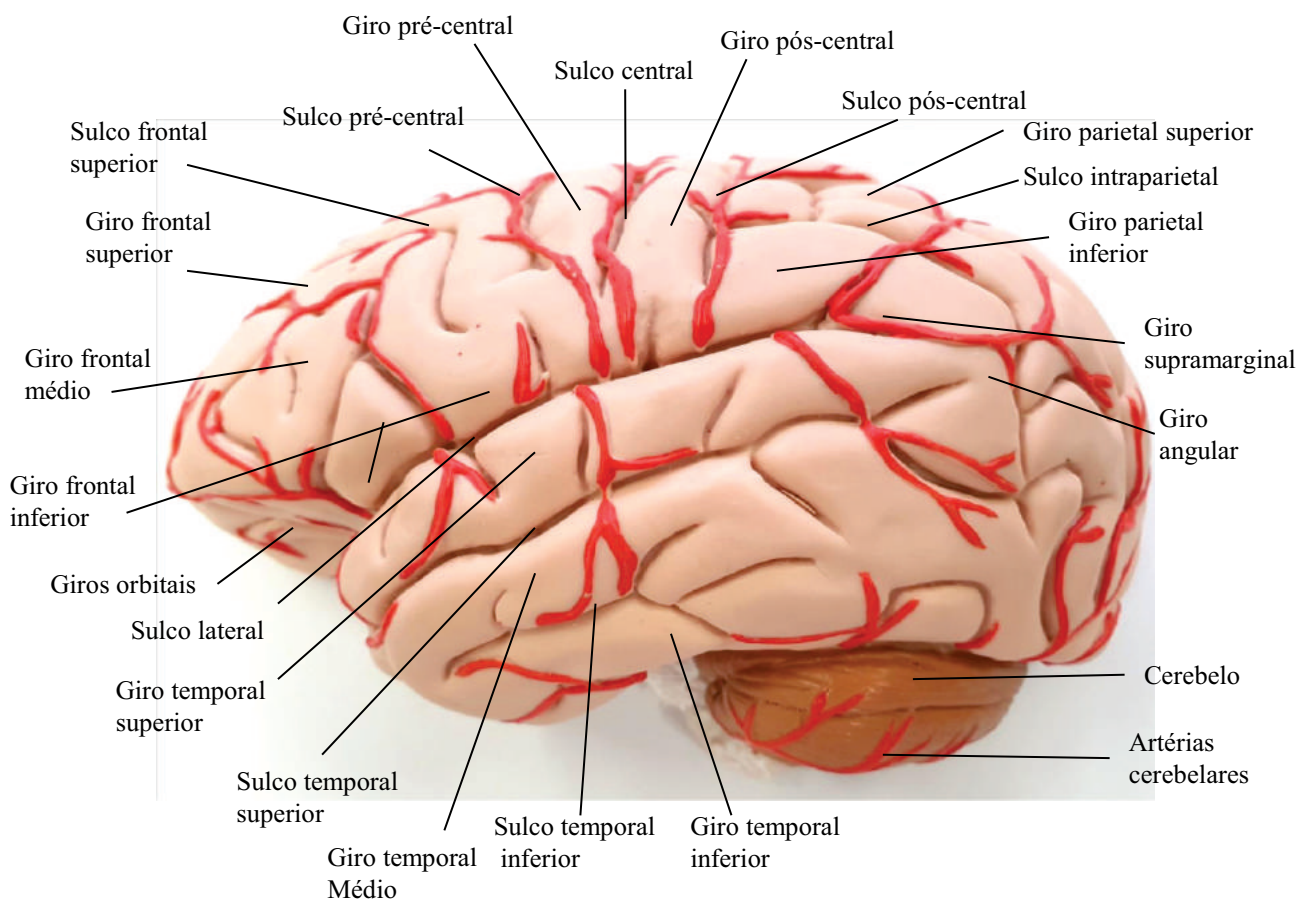


Figura 4.5: Hemisfério cerebral esquerdo – Face superolateral.

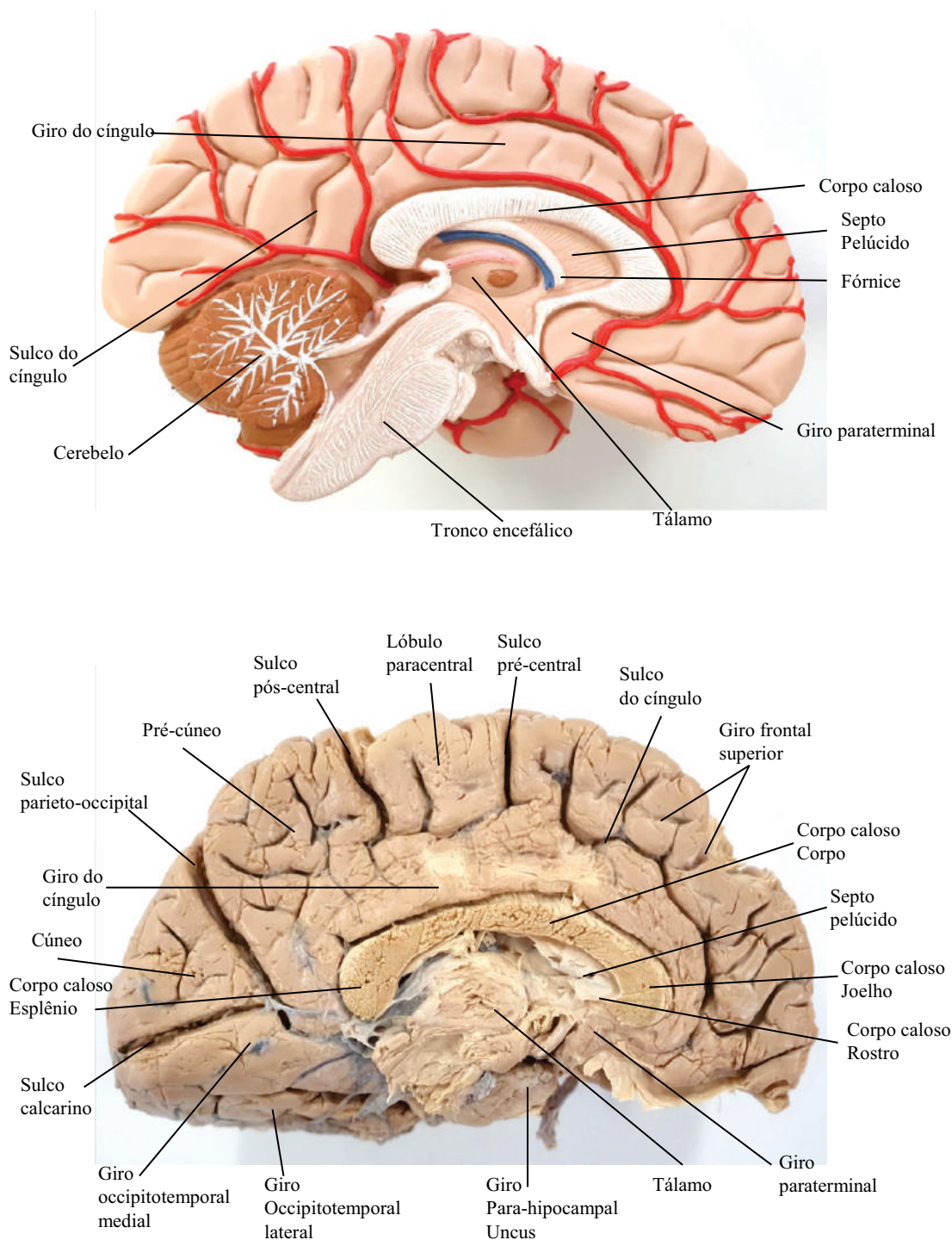


Figura 4.6: Hemisfério cerebral esquerdo – Face medial.

Na **face inferior**, no lobo temporal, observa-se o **sulco colateral** que fica abaixo do **sulco calcarino** e, mais ou menos paralelo a ele. O **sulco occípito-temporal** fica abaixo do sulco colateral. Posterior ao sulco lateral existe uma área em forma de gancho, denominada de **úncus** que é a área olfatória, que está localizada no **giro para-hipocampal**. Na face inferior do lobo frontal existe o **sulco olfatório** que delimita

SISTEMA NERVOSO

os **giros reto e orbitais** (Fig. 4.7).

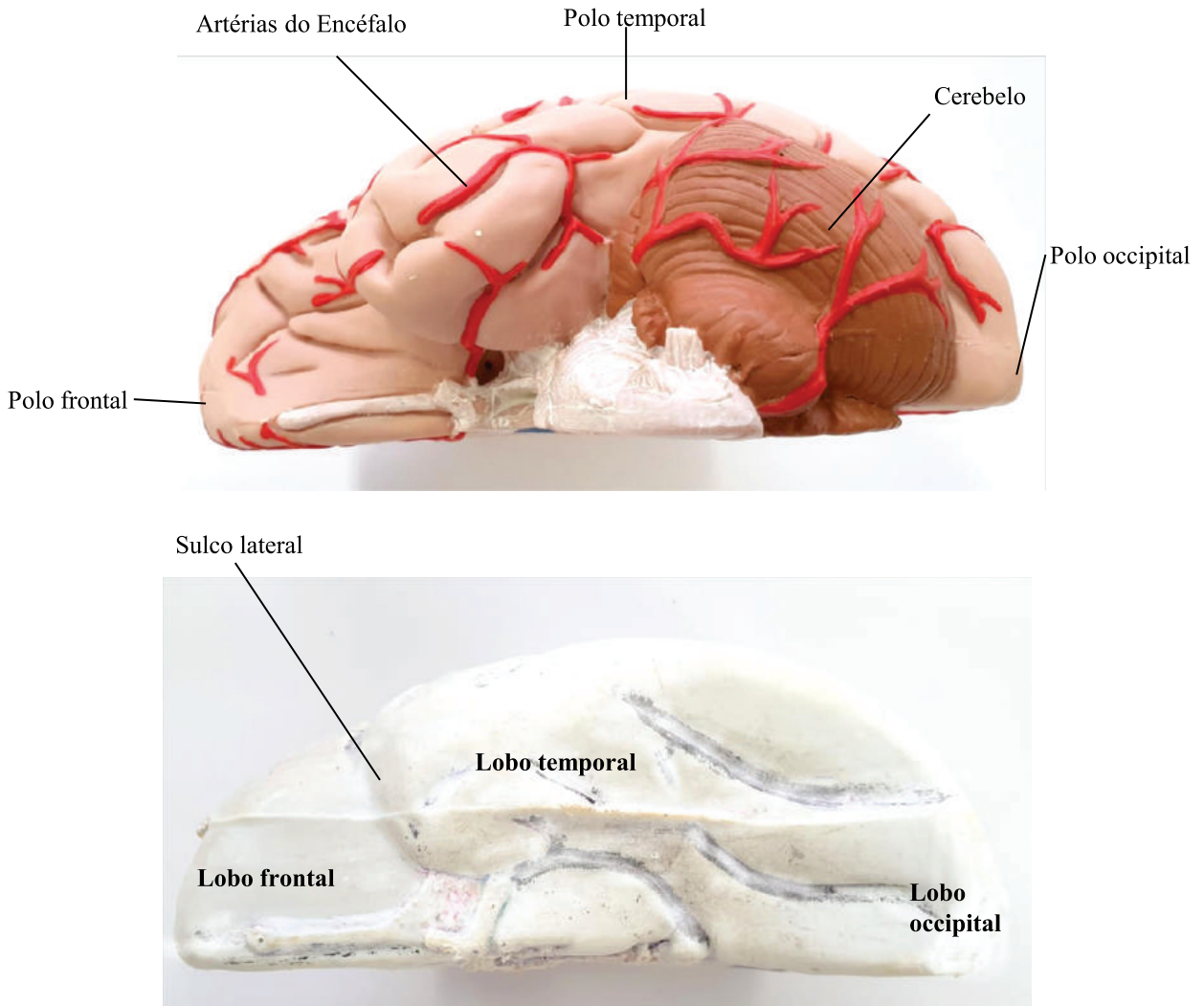


Figura 4.7: Hemisfério cerebral esquerdo – Face inferior.

Internamente, os hemisférios cerebrais apresentam os **ventrículos laterais**, **plexos coróides** e os **núcleos de base**. Existem **dois ventrículos laterais**, um em cada hemisfério. Esses ventrículos são fechados, apresentam um formato em “C” e se comunicam com o terceiro ventrículo através dos **forames interventriculares de Monro**, que se abrem na parte anterior da parede medial de cada ventrículo. Essas estruturas apresentam uma parte central no lobo parietal e cornos que se estendem para os lobos frontal, occipital e temporal. Os **plexos coróides**, que apresentam células ependimárias e produzem líquido, vão derivar da pia-máter e ocupam o corno temporal dos ventrículos laterais. Os **cornos frontais e occipitais** não apresentam plexos coróides.

Os **núcleos de base** são porções de substância cinzenta dentro da substância branca do encéfalo.

Os núcleos são o **corpo estriado**, o **amigdalóide** e o **cláustro**. O **núcleo corpo estriado** se localiza ao lado do tálamo e é dividido em núcleo caudado e núcleo lentiforme. O **núcleo amigdalóide** está localizado no lobo temporal, adjacente ao úncus e faz parte do sistema límbico. O **núcleo cláustro** que se situa entre a ínsula e o núcleo lentiforme. Você sabia que Brodmann (1909) dividiu os hemisférios em **estratos corticais** e que parte desses conhecimentos é confirmada na atualidade? O cientista mapeou o cérebro através de estimulações elétricas nas diversas áreas e pela perda de funções observadas após lesões cerebrais como tumores e acidentes com perdas de partes do cérebro. Algumas **áreas corticais** são **área de Broca**, **área pré-motora**, **área motora primária**, **área somestésica**, **área de Wernicke**, **área visual** e **área auditiva**. A **área de Wernicke** está localizada no hemisfério esquerdo dominante, no giro temporal superior e é responsável pela compreensão da linguagem escrita e falada. Essa área é de grande importância, dada a sua ação na relação cognitiva, no pensamento e intelectualidade. As **áreas de associação** são também de extrema importância já que essas áreas recebem as informações sensitivas e as enviam as áreas motoras. A **área de Broca** é o centro motor da fala. Em 90% das pessoas, o hemisfério motor dominante é o esquerdo, isso explica o porquê da maioria das pessoas ser destra. A dominância esquerda para fala é de ainda maior, estudos mostram que pode chegar a 96% da população.

Meninges

O cérebro é protegido por meninges que são **dura-máter**, **aracnóide-máter** e **pia-máter**. Na medula espinhal, as meninges se estendem desde o forame magno até a borda inferior da segunda vértebra lombar (L2).

A **dura-máter** é a mais externa e resistente, contém fibras colágenas vasos e nervos. A **aracnóide-máter** é intermediária e delicada, que fica em contato íntimo com a primeira, porém existe um espaço virtual entre elas que é o **subdural**. A **pia-máter** é a mais interna e adere fortemente às paredes do encéfalo. Essa última forma um espaço com a meninge aracnóide-máter chamado de **subaracnoideo**, no qual circula o líquido cérebro-espinhal. Externamente à dura-máter existe um espaço, chamado **peridural ou epidural**.

A **anestesia peridural ou subdural** é realizada na região lombar (hiato sacral), no **espaço peridural**. O profissional percebe que injetou a agulha no espaço epidural quando observa uma baixa súbita de resistência à penetração. Esse tipo de anestesia pode causar dor de cabeça, febre e calafrios. O **espaço subdural** é formado entre a dura-máter e a aracnóide-máter e o **espaço subaracnoideo** fica entre a meninge aracnóide-máter e a pia-máter. A **raquianestesia** é aplicada com agulha no espaço subaracnóideo, entre as vértebras lombares L2 e L3 ou L3 e L4, no qual se percebe o gotejamento de líquido. Essa anestesia causa efeitos colaterais como dores de cabeça, irritação da pele, coceira e tremores.

A **foice do cérebro** consiste em uma prega que se coloca na fissura longitudinal do cérebro. O

SISTEMA NERVOSO

tentório do cerebelo é uma prega de dura-máter que se coloca entre o cerebelo e os lobos occipitais dos hemisférios. A **foice do cerebelo** é uma prega de dura-máter que se projeta para frente entre os hemisférios cerebelares. A **irrigação** dessa meninge vem das artérias meníngea média (mais importante), vertebral, faríngea ascendente, carótidas internas, maxilar e occipital. A **drenagem venosa** se dá pelos seios venosos, como o sagital superior, o seio transverso, sagital inferiores, occipital, reto, petrosos que recebem sangue das veias emissárias, cerebrais superiores, cerebral magna. Os **seios cavernosos** se localizam na fossa média e drenam sangue para os **seios petrosos inferior e superior** e para o **plexo pterigóideo**.

A **aracnóide-máter** é uma membrana que se apresenta impermeável, apesar de ser delicada. Essa apresenta duas camadas fortemente aderidas que são a periostal e a meníngea, porém em alguns pontos essas se soltam, sendo chamados de **seios de dura-máter**. A aracnóide-máter se projeta para o interior dos seios venosos, sendo denominada de **vilosidades aracnóideas**. As vilosidades são os locais de drenagem do líquido para o sistema sanguíneo. Em outros locais, apresenta-se ligada intimamente a pia-máter, mas em determinados locais se separa, formando as **cisternas subaracnóideas**. Na medula espinhal, é separada da pia-máter por um bom espaço, o **espaço subaracnoideo**, que circula o líquido cefalorraquidiano.

A **pia-máter** é a meninge mais íntima que protege o SNC e é altamente vascularizada. Essa está bem aderida à superfície do encéfalo e desce mais profundamente nas regiões de fissuras e sulcos. Essa membrana forma o teto do terceiro e quarto ventrículos, formando uma estrutura denominada de **tela coronóidea**. Na medula espinhal, reveste as **raízes nervosas**, através de um espessamento, o **ligamento denticulado**.

Sistema nervoso periférico (SNP)

O **sistema nervoso periférico** é formado pelos **nervos, gânglios e órgãos terminais**. O **sistema nervoso autônomo** é formado pelos **sistemas simpático, parassimpático e entérico**. Os termos simpático e parassimpático se referem a uma classificação anatômica, baseada na origem das fibras nervosas ao longo da medula espinhal. Ou seja, no **sistema simpático**, os neurônios pré-ganglionares partem das regiões toracolombares, já no **sistema parassimpático**, as origens das fibras nervosas são craniosacrais. O **sistema entérico** se refere à inervação do trato gastrointestinal, que além de ser inervado pelos sistemas simpático e parassimpático, é intrinsecamente inervado pelo sistema nervoso entérico.

Sistema nervoso autônomo simpático

Essa parte do sistema nervoso autônomo está situada nas **regiões toracolombares** da medula espinhal, suas fibras são pouco mielinizadas e vão se distribuir pelo coração, músculos lisos e glândulas do corpo. O **sistema simpático** é dividido em cinco porções que são **cefálica, cervical, torácica, abdominal**

e pélvica.

Na **porção cefálica**, o principal nervo é o carótico interno que acompanha a artéria carótida interna. A **porção cervical** apresenta nervos que são três **gânglios superior, médio e inferior**. A **porção torácica** contém muitos gânglios que formam os nervos torácicos. A **porção abdominal** contém o gânglio celíaco (parte do plexo celíaco) que são duas formações que se parecem com linfonodos nas laterais da primeira vértebra lombar. A parte pélvica está situada na face anterior do osso sacro e os nervos se dirigem a regiões sacrais e coccígeas.

As características do **sistema nervoso simpático** são que as **fibras nervosas se originam dos segmentos T1 ao L3 da medula espinhal**; os **gânglios se localizam nas proximidades da medula espinhal**; as **fibras pré-ganglionares são curtas** e as **fibras pós-ganglionares são longas** e o tipo de **neurotransmissor** nos órgãos efetores é a **norepinefrina**, com exceção das glândulas sudoríparas, que é a acetilcolina.

Sistema nervoso autônomo parassimpático

Essa parte do sistema nervoso autônomo está situada nas **regiões craniosacrais** da medula espinhal e suas fibras se originam de alguns nervos cranianos e da região sacral da medula espinhal. Os nervos cranianos pertencentes do **parassimpático** são o **nervo oculomotor (NC III)**, **facial (NC VII)**, **glossofaríngeo (NC IX)** e **vago (NC X)**. Os nervos da região sacral são os ramos para bexiga e próstata, os ramos para o útero e vagina, os ramos do plexo pélvico, que são ramos que se unem ao nervo pudendo e vão até a genitália externa e os ramos que se unem ao nervo hipogástrico que se destinam ao colo descendente, sigmóide e reto.

As características do **sistema nervoso parassimpático** são que **as fibras nervosas se originam nos nervos cranianos e dos segmentos S2 a S4 da medula espinhal**; os **gânglios se localizam dentro ou nas proximidades dos órgãos efetores**; as **fibras pré-ganglionares são longas** e as **fibras pós-ganglionares são curtas** e o tipo de **neurotransmissor** nos órgãos efetores é a **acetilcolina**.

Nervos Cranianos (NC)

Os 12 pares de nervos cranianos estão ligados ao encéfalo, dos quais, 10 deles têm origem aparente no tronco encefálico. Eles são designados por algarismos romanos e podem ser motores, sensoriais e mistos (motor + sensitivo). Os nervos cerebrais são: NC I – nervo olfatório; NC II – nervo óptico; NC III – nervo oculomotor; NC IV – nervo troclear; NC V – nervo trigêmeo; NC VI – nervo abducente; NC VII – nervo facial; NC VIII – nervo vestibulococlear; NC IX – nervo glossofaríngeo; NC X – nervo vago ou pneumogástrico; NC XI – nervo acessório e NC XII – nervo hipoglosso.

SISTEMA NERVOSO

NC I – nervo olfatório

Esse nervo possui componente aferente visceral especial, ou seja, é um nervo sensitivo relacionado ao órgão do sentido responsável pela percepção odorífera. O NC I tem origem aparente no bulbo olfatório.

NC II – nervo óptico

O nervo óptico possui componente aferente somático especial, ou seja, é um nervo sensitivo que está relacionado aos cones e bastonetes da retina e permite a percepção das imagens. O NC II tem origem aparente no quiasma óptico.

NC III – nervo oculomotor

O nervo oculomotor é eferente somático, ou seja, é um nervo motor que vai inervar os músculos que movimentam o olho. O NC III tem origem aparente no sulco medial dos pilares do cérebro.

NC IV – nervo troclear

O nervo troclear é eferente somático, ou seja, é um nervo motor que vai inervar os músculos oblíquos superiores do olho. Esse nervo também é aferente proprioceptivo dando a sensibilidade ao músculo que inerva. O NC IV tem sua origem aparente no véu medular superior.

NC V – nervo trigêmeo

O nervo trigêmeo é aferente somático geral, pois é responsável pela sensibilidade. É eferente visceral especial para mastigação e aferente proprioceptivo, porque é responsável pela sensibilidade dos músculos mastigatórios. O gânglio trigeminal, localiza-se na porção petrosa do osso temporal, nas proximidades do forame lácero e emite três ramos que são o oftálmico, o maxilar e o mandibular. O NC V tem origem aparente na junção entre o pedúnculo cerebelar médio com a ponte.

NC VI – nervo abducente

O nervo abducente é eferente somático e aferente proprioceptivo e vai suprir os músculos retos laterais do olho. O NC VI tem origem aparente no sulco bulbo-pontino e penetra na cavidade orbitária através da fissura orbitária superior.

NC VII – nervo facial

O nervo facial é um nervo misto responsável pela inervação motora da maioria dos músculos da expressão facial e a parte sensitiva, supre os dois terços anteriores da língua para a gustação, sensibilidade

do meato acústico externo, palato mole e partes da faringe, sendo chamado de nervo corda do tímpano. O NC VII tem origem aparente no sulco bulbo-pontino.

NC VIII – nervo vestibulococlear

O nervo vestibulococlear é aferente somático especial, logo é exclusivamente sensitivo. O nervo consiste em dois tipos de fibras nervosas distintas, os nervos coclear e vestibular. O nervo coclear está relacionado com a audição e suas fibras que partem do ouvido interno em direção ao órgão de Corti. O nervo vestibular está relacionado com o equilíbrio atuando juntamente com o cerebelo, origina-se do gânglio vestibular. O NC VIII tem origem aparente no sulco bulbo-pontino.

NC IX – nervo glossofaríngeo

O nervo glossofaríngeo distribui-se pelos territórios da língua e da faringe e é um nervo misto. Possui fibras aferentes viscerais gerais e especiais, como também, eferentes visceral gerais e especiais. Vai permitir a percepção dos sabores gustativos no terço final da língua. O NC IX tem origem aparente no bulbo, no sulco lateral posterior.

NC X – nervo vago ou pneumogástrico

O nervo vago é o maior nervo craniano, pois se estende pelo pescoço, tórax a vai até o abdome, emitindo fibras para o coração, pulmões, intestinos, rins. Apresenta-se misto com fibras aferentes viscerais e somáticas e fibras eferentes viscerais especiais e gerais. O NC X tem origem aparente no bulbo, no sulco lateral posterior.

XI – nervo acessório

O nervo acessório costuma acompanhar o vago em alguns territórios e se divide em duas partes que são raiz cranial e raiz espinhal. Apresenta-se com fibras eferentes especiais, somáticas e especiais. O NC XI tem origem aparente no bulbo e na medula espinhal, no sulco lateral posterior.

NC XII – nervo hipoglosso

O nervo hipoglosso faz a movimentação motora da língua, por isso apresenta fibras eferentes somáticas gerais. Esse nervo surge no crânio quando atravessa o canal do hipoglosso que fica na borda do forame magno. O NC XII tem origem aparente no sulco lateral anterior do bulbo, a frente da oliva.

Nervos espinhais

Os nervos espinhais partem da medula espinhal, saem em direção à periferia através dos forames intervertebrais e se distribuem ao longo do corpo, pescoço, tórax, abdome e membros. Os **nervos espinhais**

SISTEMA NERVOSO

são todos mistos, pois apresentam uma raiz motora anterior e um gânglio sensitivo na parte posterior, logo se formam pela junção dessas duas raízes. Eles se dividem em **31 pares: 8 cervicais, 12 torácicos, 5 lombares, 5 sacrais e 1 coccígeo**.

Você sabia que é possível saber se houve lesão em algum nervo espinhal pelo exame físico neurológico? Pois é, cada nervo espinhal vai inervar uma área específica na superfície corporal, os **dermatômos**. Caso o nervo esteja lesado por alguma patologia ou trauma, a área correspondente a ele estará comprometida com perda de sensibilidade. Assim, conhecendo-se os dermatômos, pode-se chegar a diagnósticos de lesões nervosas.

Divisões primárias dos nervos espinais

Nervos da raiz ventral

São nervos que partem da medula espinhal em direção à região anterior e lateral do tronco e para os membros superiores e inferiores.

Nervos da raiz dorsal

São nervos com território de abrangência menor que os nervos ventrais e que se destinam às áreas posteriores do pescoço e do tronco.

O vírus varicela-zóster fica alojado permanentemente no sistema nervoso após a infecção primária e pode ser reativado, vindo a causar lesões cutâneas vesículo-bolhosas muito dolorosas. A herpes zoster pode estar associada à baixa imunidade do hospedeiro e gerar como seqüela temporária (por meses ou anos), uma neuralgia pós-herpética, que pode acometer os gânglios da raiz dorsal dos nervos espinais ou os nervos cranianos (Fig. 4.8).

Plexo cervical

É formado por nervos ventrais dos quatro primeiros nervos cervicais. Esses nervos se anastomosam com alguns nervos cranianos e formam três divisões que são os **ramos anastomóticos** que se ligam ao com vago, acessório e hipoglosso; **ramos superficiais** que vão para pele, orelha, nuca e parte superior do ombro e **ramos profundos** que vão para os músculos cervicais, supra-hióideos, infra-hióideos, trapézio, esternocleidomastóideo, músculos da região anterior do pescoço e ao longo da cabeça.

Plexo braquial

Esse plexo espinal se destina aos membros superiores e é formado pelo **quinto, sexto, sétimo e oitavo nervos cervicais e pelo primeiro nervo torácico**. Esse plexo parte da intumescência braquial da medula espinal e seus ramos vão se dividindo e se ligando entre si, até formar os nervos terminais que são o **nervo radial, o nervo ulnar, o nervo mediano e o nervo musculocutâneo**.

Plexo lombossacral

Esse plexo faz parte da divisão ventral e começa na intumescência lombar da medula espinal, formada por nervos lombares, sacrais e coccígeos e vai inervar os membros inferiores. Para estudo é de praxe, dividi-los em **plexo lombar e plexo sacral**.

O **plexo lombar** é formado pelos quatro primeiros nervos lombares e com anastomose do décimo segundo nervo torácico. Esses nervos se ramificam e anastomosam entre si até a formação do nervo femoral na região anterior da coxa. O nervo femoral se divide em ramos musculares, cutâneos ventrais, para o músculo pectíneo, para o músculo sartório, safeno (região medial da perna), para o quadríceps femoral, para articulação do quadril e para articulação do joelho.

O **plexo sacral** é formado pelo quarto e quinto nervos lombares e pelo primeiro, segundo e terceiro nervos sacrais e se destina a parte lateral e dorsal da pelve. Os nervos se ramificam e se anastomosam entre si, formando os nervos para o quadrado do fêmur e gêmeo inferior, para o obturatório interno e gêmeo superior, para o piriforme, glúteo superior, glúteo inferior, cutâneos, isquiático (maior nervo do corpo e se divide em tibial e fibular) e pudendo.

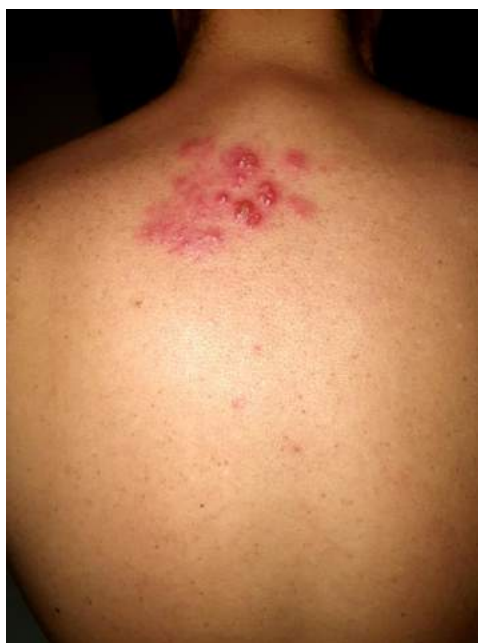

Figura 4.8. Paciente acometido por herpes zoster no plexo braquial do lado esquerdo.

SISTEMA NERVOSO

Plexo cardíaco

Esse plexo está situado na base do coração nas proximidades do arco da aorta e tem a **função de controle das atividades cardíacas**. Além dos nervos espinhais da divisão cervical simpática, o coração conta com **estimulação parassimpática**, pelo **nervo vago**. O **plexo cardíaco** se divide em **parte superficial e parte profunda**. A divisão dessas partes se dá através de ramos nervosos. A **parte superficial** se divide em plexo cardíaco profundo, plexo coronário anterior e plexo pulmonar anterior esquerdo. A **parte profunda** se divide em plexo coronário posterior e plexo coronário anterior.

Plexo celíaco

Esse plexo nervoso se localiza em nível da parte superior da primeira vértebra lombar e vai inervar órgãos do abdome. Esse plexo se comunica com fibras parassimpáticas pós-ganglionares do nervo vago e com fibras simpáticas pós-ganglionares dos nervos esplâncnicos. As **ramificações do plexo celíaco** são o **plexo frênico** (vai para o diafragma e artérias frênicas), **plexo hepático**, **plexo esplênico**, **plexo gástrico superior**, **plexo suprarrenal**, **plexo renal**, **plexo testicular**, **plexo mesentérico superior**, **plexo aórtico**, **plexo mesentérico inferior** e **plexos hipogástricos superior e inferior**.

Plexo pélvico

Esse plexo se origina do **plexo hipogástrico**, partindo do segundo ao quarto nervo simpático sacral. O **plexo pélvico** se divide em **plexo retal médio**, **plexo vesical**, **plexo prostático** (próstata, vesícula seminal e corpos cavernosos), **plexo vaginal** (vagina e clitóris) e **plexo uterino** (se comunica com o plexo ovárico e vai até as tubas uterinas).

Órgãos terminais

Receptores somatossensoriais

Os **receptores** podem ser classificados de acordo com as sensações que transmitem em **mecanorreceptores** que se relacionam ao tato e a propriocepção, **termorreceptores** captam variação de temperatura e **nociceptores** transmite estímulos dolorosos ou lesivos aos tecidos. Essas **terminações periféricas** se localizam nas regiões **de pele, tecido subcutâneo e intramuscular** e podem ser **encapsuladas**, quando apresentam uma membrana conjuntiva ao redor ou **livres**, sem o envolvimento de membranas no seu entorno.

Mecanorreceptores

Corpúsculo de Pacini: são receptores encapsulados que codificam sensações de vibração e pressão.

Corpúsculo de Meissner: são receptores encapsulados que realizam tato discriminatório, que fazem distinção entre dois pontos.

Receptor do folículo piloso: são receptores que detectam os movimentos da pele pela movimentação dos pelos.

Corpúsculo de Ruffini: são receptores encapsulados localizados na pele e tendões e detectam a movimentação e extensão articular.

Receptores de Merkel: são receptores encontrados na pele glabra e captam sensações de tato e de pressão.

Fusos neuromusculares: estão presentes nos ventres da maioria dos músculos estriados.

Órgão tendinoso de Golgi: são receptores encapsulados e são encontrados nas junções entre o músculo e o tendão, captam a tensão de estiramento no tendão.

Termorreceptores

Terminações nervosas livres: são receptores não encapsulados que captam sensações térmicas de calor e frio na pele. Temperaturas acima de 36° C causam estímulo aos receptores de calor, abaixo disso, ocorre estímulo nos receptores de frio. As temperaturas acima de 46° C causam estímulo aos receptores de dor.

Nociceptores

Terminações nervosas livres: são receptores não encapsulados que captam dor e estímulos lesivos aos tecidos. Estímulos térmicos, químicos ou mecânicos ativam os nociceptores. A pele danificada pelo trauma libera substância P, prostaglandinas, bradicinina que causam inflamação. Além disso, os mastócitos liberam histamina que é agente irritante para os nociceptores.

SISTEMA SENSORIAL

Estesiologia é a ciência que estuda os órgãos do sentido. Os órgãos dos sentidos permitem que existam interações do sistema nervoso com o meio ambiente. Dessa forma, os órgãos do sentido são: **olfato, paladar, visão, audição e tato.**

Olfato

O **sentido do olfato** se inicia no nariz e é responsável pela percepção dos odores. O olfato (“faro”) é uma característica pouco desenvolvida nos seres humanos, no entanto, animais de menor porte, como rato e cachorro, apresentam bulbos olfatórios proporcionalmente maiores. Esse fato é justificado pela necessidade desses animais de usarem os odores para várias atividades fisiológicas e como estratégia de defesa, sexuais ou caça.

Nariz externo

O **nariz** tem o formato de uma pirâmide com a base voltada para baixo. Esse nariz está alojado de forma a sobrepor a **abertura piriforme**. O nariz externo apresenta as seguintes partes que são **base, ápice, raiz, dorso, asas e narinas**. Esse nariz apresenta pele, tecido subcutâneo, músculos nasal, prócero, levantador do lábio superior e da asa do nariz, dilatador do nariz, depressor do septo nasal, além da presença de cartilagens alares maiores e menores Fig. 5.1).

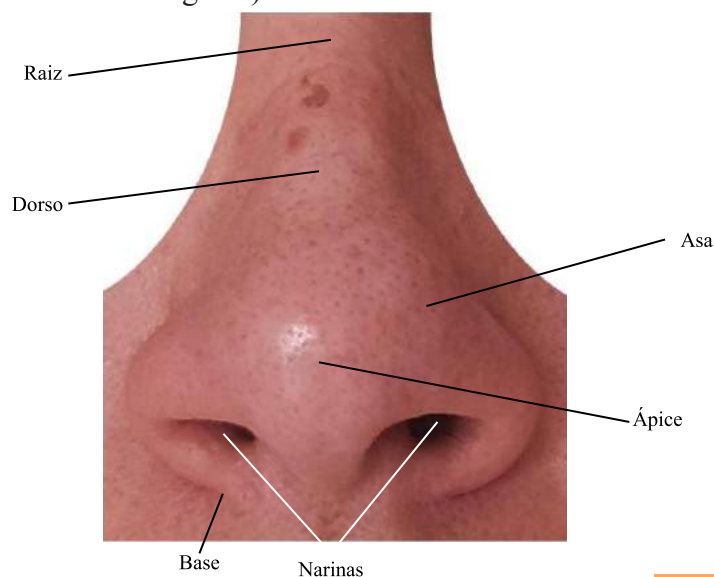


Figura 5.1: Nariz externo

O **interior do nariz** é revestido pela mucosa respiratória, epitélio pseudoestratificado cilíndrico ciliado com células caliciformes e apresenta pelos que são denominados de vibrissas. No terço superior do nariz existe a presença das células olfatórias são neurônios bipolares que apresentam um núcleo esférico e a presença de delicados cílios chamados pelos olfatórios. Essas várias células nervosas se unem, formando feixes amielínicos do nervo olfatório (NC I).

Os **estímulos odoríferos** são conduzidos, partindo das terminações da mucosa, os filetes olfatórios passam pela **lâmina crivosa de osso etmóide**, em seguida para o **bulbo olfatório** e desse em direção central, num local denominado **úncus**, na face inferior do hemisfério cerebral, no **giro para-hipocampal**, por trás do sulco lateral.

Paladar

O **paladar ou gosto** é o sentido que se encontra principalmente na língua e através dele percebemos o sabor dos alimentos ou bebidas, que podem ser doces, salgados, azedos e amargos. Na **metade anterior** do dorso da língua predomina a percepção dos sabores doce e salgado, já na **metade posterior** do dorso da língua, os sabores amargo e azedo são detectados de melhor forma.

Língua

A **língua** é um órgão muscular encontrado na cavidade bucal, que entre outras funções, serve como principal local do sentido do paladar. Além da língua, outras regiões da boca como o palato mole e partes da epiglote podem apresentar botões gustativos, e com isso, mesmo em menor quantidade, transmitir estímulos gustativos.

As principais partes da língua são: **raiz, ápice, dorso, ventre, bordas laterais e sulco terminal**. O **sulco terminal** tem forma de letra “C” e no ápice desse sulco, encontra-se uma depressão denominada de forame cego. O **dorso da língua** apresenta **quatro** tipos de **papilas gustativas que são as filiformes, as fungiformes, as folhadas e circunvaladas**. As **papilas circunvaladas** são as maiores, porém de número reduzido, apenas de 8 a 12 unidades acompanhando a extensão do sulco terminal da língua.

No **interior das papilas fungiformes** e das **papilas circunvaladas**, encontram-se os **botões gustativos** que apresentam **dois tipos** de células: **células de sustentação e células gustatórias**. As **células gustatórias** são neurônios com núcleo esférico no centro do pericário. O **prolongamento periférico**, que apresenta o pelo gustativo, dessas células se dirige para a abertura que é denominada **poro gustatório**. O **prolongamento central** se dirige para o polo basal fazendo sinapse com o nervo mielinizado, **corda do tímpano** (NC VII) ou glossofaríngeo (NC IX), que conduz o estímulo gustativo até o córtex cerebral.

SISTEMA SENSORIAL

Visão

A **visão** é o principal sentido que nos faz conhecer o mundo, pois através desse órgão podemos entender as cores, as formas, os tamanhos e os objetos que se põem ao nosso campo visual. Através da observação empírica da natureza podemos estabelecer uma parte do nosso aprendizado. Nesse sentido, um deficiente visual ou cego apresenta maior dificuldade de entendimento do mundo que o indivíduo que enxerga. Alguns animais têm visões extraordinárias, como a águia e o camaleão. A águia consegue visualizar há quilômetros de distância uma presa que se move no solo. O camaleão tem uma visão impressionante, pois consegue girar os olhos em direções diferentes até um ângulo de 360°. Nesse momento vamos nos deter a visão humana.

Olhos

Os olhos são órgãos pares, globosos, situados no interior da **cavidade orbitária**. Apesar de serem pequenos, apresentam um funcionamento complexo, por conta das várias estruturas que os dão suporte, protegem, movimentam e os permitem ver as imagens que são projetadas na retina. As estruturas que dão suporte aos olhos são o **aparelho lacrimal, músculos, fâscias, supercílios, pálpebras e conjuntivas** (Fig. 5.2).

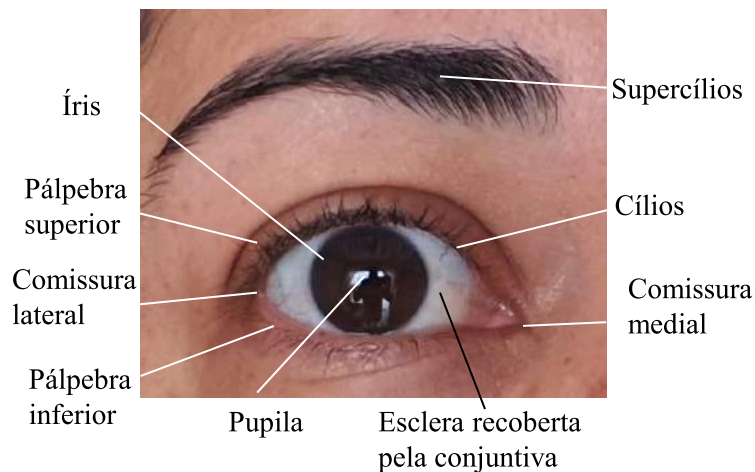


Figura 5.2: Partes do olho.

Bulbo do olho

Consiste em cada esfera ocular que ocupa a **cavidade orbitária** que é formada pelos ossos **frontal, maxila, zigomático, etmoide, lacrimal, esenoide e palatino**. O **globo ocular** apresenta um diâmetro aproximado de 3 cm e apenas um sexto do seu volume está exposto, ficando o restante dos cinco sextos protegidos na cavidade orbitária. Esse bulbo apresenta **três camadas concêntricas** que são **túnica fibrosa ou esclera; túnica vascular, coriíide ou úvea e túnica interna, nervosa ou retina**.

O **bulbo do olho** é dividido por **três câmaras: anterior, posterior e postrema**. A **câmara anterior**

vai da parte interna da córnea até a superfície externa da íris. A **câmara posterior** vai da face interna da íris a face anterior do cristalino. A **câmara postrema** vai da face interna da lente até a retina. As câmaras anterior e posterior se comunicam através da pupila e estão cheias do **humor aquoso**. A câmara postrema contém o humor vítreo de consistência mais viscosa que o **humor aquoso**.

Túnica fibrosa ou esclera

É a **camada mais externa**, avascular, lisa, de aspecto opaco e esbranquiçado. A **túnica fibrosa** é interrompida anteriormente por uma calota transparente denominada de **córnea**. Os músculos extrínsecos do olho (retos e oblíquos) se inserem nela. A **parte anterior** é recoberta por uma mucosa conjuntiva denominada de **cápsula de Tenon**, que pode ficar inflamada, gerando a **conjuntivite**. A **superfície interna** da esclera é marrom e seta em contato com a túnica média, a **coriósia**. O **nervo óptico** atravessa a lâmina crivosa da túnica fibrosa.

Túnica vascular, coriósia ou úvea.

A **camada intermediária** além de apresentar a coriósia, apresenta anteriormente à **íris e o corpo ciliar**. A **úvea** é altamente vascularizada, por isso irriga e nutre a retina. O **corpo ciliar** une à túnica vascular a borda da calota colorida, a **íris**. A **íris** funciona como um diafragma de máquina fotográfica, ou seja, controla a quantidade de luz que entra no olho. Nesse sentido, a íris vai determinar o diâmetro da pupila de acordo com a luminosidade ambiente e sob a ação do sistema nervoso simpático e parassimpático. Os músculos que participam desses processos são o **músculo dilatador da pupila** e o **músculo esfíncter da pupila** (intrínsecos do olho). O **músculo dilatador da pupila** sofre ação do sistema nervoso simpático e causa aumento de diâmetro (midríase). O **músculo esfíncter da pupila** sofre ação do sistema nervoso parassimpático e causa diminuição do diâmetro da pupila (miose).

Do **corpo ciliar** partem **processos ciliares** e desses se projetam ligamentos suspensores que se prendem as bordas da **lente ou cristalino**. O **músculo liso do cristalino** (músculo ciliar) tem a forma de faixa circular e radial. A contração do **músculo ciliar** diminui o anel formado pelo corpo ciliar, tornando o ligamento suspensor mais frouxo, e com isso, a lente fica mais abaulada ou convexa na visão de perto.

Túnica interna, túnica nervosa ou retina.

A **retina** é a **camada mais interna** do olho, de aspecto delicado, na qual, as imagens externas são projetadas. A face interna da retina está em contato com o corpo vítreo. No fundo do olho se encontra o disco óptico, local da emergência do nervo óptico (NC II). Os vasos sanguíneos são bastante visíveis na túnica nervosa. A **mácula lútea** e **fóvea central** correspondem ao ponto central do eixo visual do olho. Nesse

SISTEMA SENSORIAL

local, os **bastonetes** estão ausentes, possuindo **cones** que estão relacionados à visão em detalhes e de alta resolução, logo a **mácula lútea** é o local da mais alta acuidade visual do olho.

A **retina** apresenta **dois estratos** o mais externo se chama **estrato pigmentar** e o interno, **estrato nervoso** onde se encontram as células que transmitem os impulsos visuais, os cones e os bastonetes. Os **cones** são neurônios cônicos, com a parte mais estreita voltada para coriósida e estão relacionados à visão colorida, o seu pigmento é a iodopsina. Os **bastonetes** são células de forma cilíndrica, com dois segmentos, dos quais, o segmento externo é mais delgado que o segmento interno. Essas células necessitam do pigmento visual denominado **rodopsina**, formado a partir da vitamina A. Como os bastonetes estão relacionados à visão noturna ou de baixa intensidade, ausência da rodopsina, levará a **cegueira noturna**.

Pálpebras

São duas **projeções semilunares** de tecidos moles, contendo músculos, glândulas, pele, tarsos, mucosa e pelos que protegem os olhos, fecham-se durante o sono e quando se movimentam, permitem que exista o espalhamento das lágrimas. As **pálpebras superiores** são maiores e mais móveis que as inferiores e quando abertas delimitam a **rima palpebral**. O **músculo elevador da pálpebra** eleva a pálpebra superior e a ação do músculo orbicular permite o fechamento do olho. A **ptose palpebral** é a queda da pálpebra superior, essa patologia causada por lesão do nervo oculomotor (NC III) ou distrofia do músculo levantador da pálpebra.

Os pelos, os **cílios**, são grossos e longos cabelos que partem da parte livre das pálpebras e se encaixam entre si quando os olhos estão fechados. As **partes livres** das pálpebras são denominadas **tarso superior e tarso inferior**. No local próximo as emergências dos cílios existem as **glândulas ciliares**. Na parte interna das pálpebras existem umas glândulas denominadas **glândulas de Meibômio** que podem se infectadas por estafilococos, causando o **hordéolo**, popularmente conhecido por “**terçol**”. O **folículo piloso** também pode inflamar e a patologia é chamada “**calázio**”.

Aparelho lacrimal

O **aparelho lacrimal** é formado pelas **glândulas lacrimais, canaliculos lacrimais, saco lacrimal e o ducto lacrimonasal**. As **glândulas lacrimais** se localizam nas fossas lacrimais que ficam nas paredes laterais superiores das cavidades orbitárias. Essas glândulas têm o formato de uma amêndoa e possuem **duas partes** que são **parte orbital e parte palpebral**, da qual parte os ductos das glândulas.

A **lágrima** tem a função de lubrificação e vai ser levada para a **conjuntiva da pálpebra superior** através dos **ductos das glândulas**. A **drenagem da lágrima** nos olhos se dá nos pontos **lacrimais superior e inferior**, que se dirigem ao **saco lacrimal** através dos **canaliculos lacrimais superior e inferior**. Do saco

lacrimal, a lágrima é conduzida ao **meato inferior** das fossas nasais pelo **ducto nasolacrimal** ou **lacrimonasal**. A **carúncula lacrimal** está situada na **comissura interna dos olhos**, na região de convergência media entre as pálpebras superior e inferior, fazendo parte da mucosa dos olhos.

Músculos

Os músculos dos olhos podem ser divididos em **externos, extrínsecos e intrínsecos**. Os **externos** são o orbicular e o levantador da pálpebra superior. Os **intrínsecos** são o ciliar, o esfíncter da pupila e o dilatador da pupila. Os **extrínsecos** são os retos superior, inferior, medial e lateral e os oblíquos superior e inferior.

Os **músculos retos** fazem, principalmente, a movimentação cardinal dos olhos e têm origens comuns no anel tendíneo. O **músculo reto superior** se origina acima do canal óptico e faz a elevação, adução e rotação medial do olho. O **músculo reto inferior** se origina abaixo do canal óptico e faz o abaixamento, adução e rotação do olho. O **músculo reto medial** se origina medialmente ao canal óptico e faz a adução do globo ocular. O **músculo reto lateral** se origina da parte lateral do anel tendíneo e faz a abdução do olho. O **músculo oblíquo superior** tem origem acima e medialmente ao reto superior e tem a função de abaixar, abduzir e rotação lateral do olho. O **músculo oblíquo inferior** tem origem na parte orbital da maxila e realiza a elevação, abdução rotacional lateralmente o olho.

Supercílios

Os supercílios ou sobrancelhas são duas projeções em forma de arco e que apresentam pelos curtos e grossos, situadas sobre as **bordas superiores da cavidade orbitária**. Nesse local, existem músculos que se fixam, como o corrugador do supercílio, frontal e orbicular.

Audição

Corresponde ao sentido que nos permite perceber os sons. A audição é a forma mais eficaz de aprendizado, depois da visão. Logo, um deficiente auditivo ou surdo apresenta maior dificuldade de entendimento do mundo que o indivíduo ouvinte. Alguns animais apresentam uma audição mais apurada que a humana, como por exemplo, os cachorros (caninos) e os morcegos (quirópteros) que conseguem ouvir ultrassons numa frequência de 50.000 hertz e 120.000 hertz respectivamente, enquanto a audição humana abrange um espectro de 20 a 20.000 hertz.

Orelha ou ouvido

Corresponde à **sede dos sentidos da audição e do equilíbrio** e se encontra, principalmente, na

SISTEMA SENSORIAL

porção petrosa do osso temporal. A orelha pode ser dividida em **orelha externa**, **orelha média** e **orelha interna**.

Orelha externa

Corresponde a parte que se encontra expandida e externa que é o **pavilhão da orelha** e o **meato acústico externo** indo até a **membrana timpânica**. O **pavilhão da orelha** tem formato de uma concha oval de aparência irregular pelas elevações e projeções. A borda é projetada e se chama **hélice** e apresenta uma pequena dilatação na maioria das vezes, o **tubérculo de Darwin**. Partindo da borda em direção medial se encontra outra elevação, que se chama **anti-hélice** (Fig. 5.3).

O **lóbulo** está localizado na porção inferior do pavilhão e corresponde a uma porção de grande elasticidade e pouca firmeza, por não apresentar cartilagem. O **lóbulo da orelha** pode ser de dois tipos, **preso ou solto**. Essa característica é determinada geneticamente por um gene com alelo dominante. O fenótipo lóbulo solto é dominante, logo, para apresentar lóbulo preso, o indivíduo terá que apresentar os dois alelos recessivos.

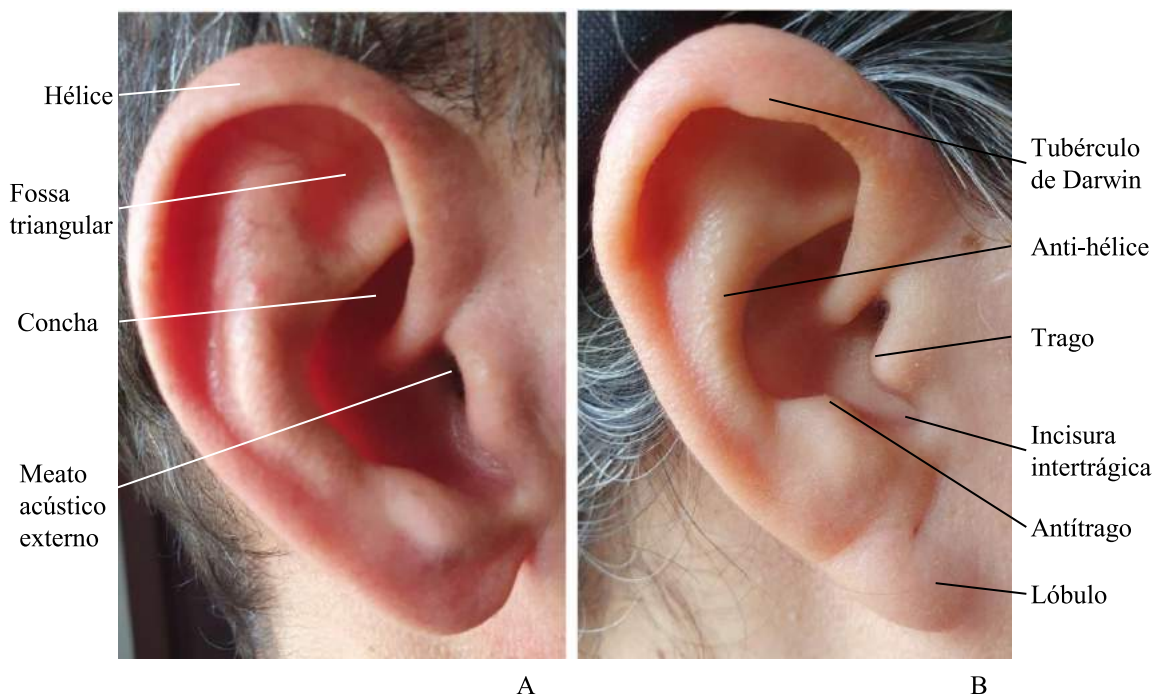


Figura 5.3: Orelha externa. A. Lóbulo solto (dominante). B. Lóbulo preso (recessivo).

O **trago** corresponde a uma elevação pontiaguda, localizada adiante ao poro acústico externo. O **antítrago** se constitui em uma elevação posterior ao trago e que corresponde a borda dorsal elevada da concha. O **poro acústico externo** se encontra medialmente em uma depressão denominada de **concha**. Acima da concha existe outra depressão denominada de **fossa triangular**. Entre a hélice e a anti-hélice

existe uma depressão estreita denominada de **escafa**.

Os músculos do pavilhão da orelha são os **intrínsecos e os extrínsecos**. Os **seis músculos intrínsecos** são **maior e menor da hélice, do trago e do antítrago, transverso e oblíquo da orelha**. Os **extrínsecos** são os **auriculares superior, anterior e posterior** que movimentam o pavilhão como um todo. Os **nervos** são os ramos do **facial (NC VII)**, o **temporal** e o **auricular**. As **artérias** são ramos auriculares das **artérias temporal, occipital e carótida externa**. As **veias** são satélites das artérias citadas.

Meato acústico externo

Vai até a membrana timpânica, possuindo em média 4 cm. Tem uma disposição sinuosa que lembra a letra “S” e se inclina em direção caudal e dorsal. Esse canal possui cartilagem num formato cônico ao longo de sua extensão, interiormente é revestido por pele. O final do canal apresenta uma parte óssea do osso temporal de 1,5 cm.

Orelha média

A orelha média também é chamada de **cavidade do tímpano** e se comunica com a nasofaringe, abrindo-se através do **ósteo faríngeo da tuba auditiva**. É uma cavidade cheia de ar e possui **três ossículos** que são **martelo, bigorna e estribo**. A **membrana timpânica** pode ser afetada durante um resfriado, quando a secreção ou congestão nasal impede o equilíbrio do ar atmosférico como a pressão do ar contida na nasofaringe, isso causa uma distensão na membrana do tímpano, causando a sensação de ouvido tampado. Ocorre também um desequilíbrio do ar atmosférico com o ar contido no ouvido médio, quando se viaja de avião e a cabine não está adequadamente pressurizada, durante a decolagem ou aterrissagem pela mudança brusca de altitude, dando a sensação de entupimento, diminuição temporária da audição e dor no ouvido, podendo em casos extremos, romper o tímpano. Essa cavidade apresenta **seis paredes** que são **teto, soalho, parede anterior, parede posterior, parede medial e parede lateral**.

A **parede lateral ou membranácea** contém a **membrana timpânica** e o **anel ósseo**. Nesse **anel ósseo** existe uma abertura para passagem do **nervo corda do tímpano**. A **membrana timpânica** é uma fina e um pouco transparente membrana que separa o ouvido externo da orelha média. Na **parede medial** existem **duas aberturas**, as **janelas oval e redonda**. A **janela oval** dá passagem ao vestíbulo da orelha interna. A **janela redonda** permite o acesso à cóclea do ouvido interno. A **tuba auditiva** possui um comprimento aproximado de 35 mm e se dirige para baixo e medialmente, num trajeto de 45° com o plano mediano, até atingir a nasofaringe, após as coanas.

No interior da cavidade timpânica existem **três ossículos** que são **martelo, bigorna e estribo**. O **martelo** é o maior dos três ossos e o seu cabo está em contato e vibra com a movimentação do tímpano. As

SISTEMA SENSORIAL

partes do martelo são **cabo, cabeça, colo e processos anterior e lateral**. A **bigorna** é o segundo osso e possui **ramos longo e curto e o corpo**. O corpo da bigorna se articula com a cabeça do martelo. O **estribo** é o terceiro osso e se fixa a **janela oval** que dá acesso ao vestíbulo e suas partes são **cabeça, base e ramos anterior e posterior**. Os principais **músculos** associados aos ossículos são o **tensor do tímpano** que se insere no cabo do martelo e o **músculo estapédio** e se fixa no estribo. As **artérias** do ouvido médio são a **timpânica, maxilar** e ramos derivados das **artérias meníngeas médias** e da **carótida interna**. O **nervo** da orelha média é o ramo timpânico derivado do **nervo glossofaríngeo** (NC IX).

Orelha interna

Região onde se encontram os últimos ramos do nervo vestibulococlear (NC VIII). É nesse local que as ondas sonoras são propagadas através de líquidos denominados **perilinf**a e **endolinf**a que estão contidos nos **labirintos ósseo e membranoso** respectivamente. O **labirinto ósseo** possui três partes que são a **cóclea**, os **canais semicirculares** e o **vestíbulo**. O **labirinto membranoso** tem formato circular e fica contido concentricamente no interior do **labirinto ósseo**. O **vestíbulo** se situa no centro do ouvido interno, por trás dos **canais semicirculares** e a frente da **cóclea** e essa última se assemelha a um caracol.

Os **canais semicirculares** são assim denominados porque não formam um círculo completo e são em número de três: **anterior, lateral e posterior**. Cada um desses canais apresenta uma dilatação denominada de **ampola**. A **cóclea** tem formato de um cone e está na parte anterior do labirinto ósseo. Ao longo do seu trajeto, o **ducto cóclear** é acompanhado em seus limites, por duas rampas, a **vestibular e a timpânica** e as duas rampas são separadas entre si por uma fenda estreita, o **helicotrema**. A **parte central da cóclea** é denominada de **mediolo**. O **ducto coclear** está relacionado com o órgão da audição, em seu interior existe o **órgão espiral** (órgão de Corti). A **janela redonda**, que é a entrada para o órgão da audição, dá acesso ao **canalículo coclear** (rampa timpânica), e esse canalículo segue o trajeto do caracol ao lado do **ducto coclear** e se separa da **rampa vestibular** pelo **helicotrema**.

O **labirinto membranoso** ou **membranoso** é um sistema de membranas que se coloca no interior das cavidades ósseas e pode ser dividido em dois sacos membranosos que são o **utrículo** e o **sáculo**. Esses últimos, juntamente com os **canais semicirculares** fazem partes do **órgão do equilíbrio**. Os **receptores sensitivos** para o equilíbrio se encontram no **utrículo**, no **sáculo** e nos **canais semicirculares**.

O **mecanismo da audição** se dá da seguinte forma: inicialmente o pavilhão auditivo externo direciona as ondas sonoras em direção ao meato acústico; este por sua vez conduz as vibrações até a **membrana timpânica**. O som que chega ao **tímpano**, o faz vibrar e leva essa movimentação ao longo do ouvido médio, **movendo o martelo, a bigorna e o estribo**. A movimentação do estribo faz a **janela oval** do vestíbulo, abrir e fechar. Os ossos do ouvido médio podem ampliar bastante a vibração sonora iniciada na

membrana timpânica.

A **movimentação** da **janela oval** produz pressão hidrostática na **perilinf**a e as ondas de compressão são transmitidas na **cóclea**, da **rampa do vestíbulo** para **rampa do tímpano** e depois para a **janela redonda** (audição), fazendo um abaulamento para fora dessa membrana. Essa pressão também empurra a **endolinf**a do **ducto coclear** que faz movimentar as **células ciliadas** do **órgão de Corti** contra a **membrana tectória**. A **movimentação** dos **esteriocílios** faz que os impulsos sonoros se propagem desses neurônios auditivos até o **nervo coclear** (NC VIII).

A **irrigação** do labirinto é realizada pelas **artérias auditiva interna** e a **estilomastóidea**. A **drenagem venosa** é realizada por veias satélites das artérias acima, depois formam as **veias auditivas internas** que terminam nos **seios sigmóideo, transverso** ou **petroso**.

Tato

O tato é uma sensação somática resultante de estímulos na pele, na mucosa, em pelos, em regiões subcutâneas, até lugares mais profundos do corpo como, músculos e tendões. O toque sempre foi uma sensação prazerosa, nas relações interpessoais na espécie humana, pois denota carinho na transmissão de sentimentos nas relações do dia, como apertos de mãos, abraços e trocas de beijos. Esses contatos transmitem impulsos nervosos dos órgãos terminais (receptores) até partes centrais do SNC, como medula espinhal e encéfalo. As principais estruturas do tato são descritas abaixo.

Órgãos terminais

Receptores somatossensoriais

Os receptores podem ser classificados de acordo com as sensações que transmitem em **mecanorreceptores** que se relacionam ao tato e a propriocepção, **termorreceptores** captam variação de temperatura e **nociceptores** transmite estímulos dolorosos ou lesivos aos tecidos. Essas **terminações periféricas** se localizam nas regiões **de pele, tecido subcutâneo e intramuscular** e podem ser **encapsuladas**, quando apresentam uma membrana conjuntiva ao redor ou **livres**, sem o envolvimento de membranas no seu entorno.

Mecanorreceptores

Corpúsculo de Pacini: são receptores encapsulados que codificam sensações de vibração e pressão.

Corpúsculo de Meissner: são receptores encapsulados que realizam tato discriminatório, que fazem distinção entre dois pontos.

SISTEMA SENSORIAL

Receptor do folículo piloso: são receptores que detectam os movimentos da pele pela movimentação dos pelos.

Corpúsculo de Ruffini: são receptores encapsulados localizados na pele e tendões e detectam a movimentação e extensão articular.

Receptores de Merkel: são receptores encontrados na pele glabra e captam sensações de tato e de pressão.

Fusos neuromusculares: estão presentes nos ventres da maioria dos músculos estriados.

Órgão tendinoso de Golgi: são receptores encapsulados e são encontrados nas junções entre o músculo e o tendão, captam a tensão de estiramento no tendão.

Termorreceptores

Terminações nervosas livres: são receptores não encapsulados que captam sensações térmicas de calor e frio na pele. Temperaturas acima de 36° C causam estímulo aos receptores de calor, abaixo disso, ocorre estímulo nos receptores de frio. As temperaturas acima de 46° C causam estímulo aos receptores de dor.

Nociceptores

Terminações nervosas livres: são receptores não encapsulados que captam dor e estímulos lesivos aos tecidos. Estímulos térmicos, químicos ou mecânicos ativam os nociceptores. A pele danificada pelo trauma libera substância P, prostaglandinas, bradicinina que causam inflamação. Além disso, os mastócitos liberam histamina que é agente irritante para os nociceptores.

SISTEMA ENDÓCRINO

O sistema endócrino realiza o controle de funções fisiológicas, pela produção e liberação de hormônio na corrente sanguínea. Os **hormônios** são substâncias produzidas em pequena quantidade pelas **glândulas endócrinas** para agirem em pontos específicos nos órgãos alvo. As glândulas endócrinas são **tireóide, paratireoides, hipófise ou pituitária, suprarrenal ou adrenal, pineal ou epífise e timo**. As demais glândulas, como **coração, testículos, ovários, fígado, rins, tecido adiposo e trato digestivo**, serão estudadas em seus respectivos capítulos neste livro.

Hipotálamo

O **hipotálamo** está localizado no sistema nervoso central, abaixo do tálamo na parede anterior do terceiro ventrículo e faz parte do **diencéfalo**. Encontra-se separado do tálamo pelo **sulco hipotalâmico**, sendo uma área muito pequena, com apenas 4 g em um cérebro de 1,2 kg.

O **hipotálamo** apresenta uma série de **funções fisiológicas**, atuando no sistema endócrino em conjunto com a hipófise, regulando a temperatura corporal, na regulação da fome e na sede, comportamento sexual e emocional, regulação do sono. Essa região do diencéfalo faz conexões com o **sistema límbico, área pré-frontal, vísceras, hipófise e áreas sensoriais**. As principais regiões visíveis no hipotálamo são: **corpos mamilares, infundíbulo, túber cinéreo, trato óptico e quiasma óptico**.

Os **corpos mamilares** são duas projeções arredondadas com 5 mm de diâmetro, na linha mediana, entre os pilares do cérebro, na fossa interpeduncular. O **infundíbulo** tem forma de funil e se liga a neuro hipófise, formando o eixo hipotálamo-hipófise. O **túber cinéreo** é uma lâmina situada entre os corpos mamilares e quiasma óptico, formada de substância cinzenta. O **trato óptico** são duas fitas que se dispõem transversalmente, na parte superior do hipotálamo. O trato óptico é formado pelas fibras do nervo óptico (NC II). O **quiasma óptico** consiste no ponto de cruzamento mediano das fibras do nervo óptico que vão em direção aos corpos geniculados laterais. Tem esse nome pela semelhança que apresenta com a vigésima segunda letra do alfabeto grego (χ =Qui).

O hipotálamo pode ser dividido em **três planos**, que são **hipotalâmico supra-óptico, tuberal e mamilar**. Apresenta **quatro áreas** que são **hipotalâmica anterior, hipotalâmica posterior, hipotalâmica**

intermediária e pré-óptica. A **área hipotalâmica anterior** corresponde ao quiasma óptico, à **área hipotalâmica posterior** é representada pelos corpos mamilares, a **área hipotalâmica intermediária** corresponde ao *túber cinério* e a **área pré-óptica** vai do quiasma óptica até a comissura anterior.

Os **núcleos** do hipotálamo são **dorso-medial, posterior, ventro-medial, arqueado, supra-óptico, supraquiasmático, anterior, pré-óptico medial, pré-óptico lateral e paraventricular.** Os **núcleos paraventricular e supra-óptico** são responsáveis pela produção dos hormônios ADH e ocitocina respectivamente, que são armazenados na neuro-hipófise. O núcleo **pré-óptico medial** está associado à produção do hormônio do crescimento (GH) que é armazenado na adeno-hipófise.

Os **fatores de liberação ou inibição** produzidos pelo hipotálamo são o **hormônio liberador de prolactina (PrLRH); hormônio liberador de gonadotrofina (GnRH); somatostatina ou hormônio inibidor do hormônio do crescimento (GHIRH); hormônio liberador de hormônio do crescimento (GHRH); hormônio liberador de corticotrofina (CRH) e hormônio liberador de tireotrofina (TRH).**

O hipotálamo apresenta uma série de **funções fisiológicas**, atuando no sistema endócrino em conjunto com a hipófise, regulando a temperatura corporal, na regulação da fome e na sede, comportamento sexual e emocional, regulação do sono.

Hipófise ou pituitária

É uma glândula em forma de oliva, alongada no sentido transversal, de massa 0,6 g, situada na fossa hipofisal, que fica na sela turca (túrsica), na face superior do osso esfenoide, no centro da base do crânio. A hipófise se divide em **adeno-hipófise e neuro-hipófise.**

A **adeno-hipófise** é o lobo anterior, ocupa a maior parte da glândula, de coloração avermelhada e deriva da **bolsa de Rathke**, estrutura do estomodeu ou boca primitiva. Suas partes são **parte distal, parte tuberal e parte intermédia.** A **parte distal** fica mais anterior e é a maior parte. A **parte tuberal** reveste o **infundíbulo** da neuro-hipófise. A **parte intermédia** é uma estreita faixa que fica na divisão com a neuro-hipófise.

Essa glândula produz o **hormônio do crescimento (GH), hormônio prolactina, hormônio folículo estimulante (FSH), hormônio luteinizante (LH), hormônio estimulante de células intersticiais (ICSH), hormônio estimulante da tireóide (TSH), hormônio adenocorticotrópico (ACTH).**

A **neuro-hipófise** é o lobo posterior, possui tamanho menor que a adeno-hipófise, é formado de feixes de fibras nervosas que se ligam ao hipotálamo através do infundíbulo e a eminência mediana do *túber cinério*. As partes da neuro-hipófise são **parte nervosa e infundíbulo.** A **parte nervosa** tem cor pálida. A **neuro-hipófise** não produz hormônios, apenas armazena ocitocina e ADH ou vasopressina para liberá-los na corrente sanguínea em momento oportuno.

A **irrigação** da hipófise se dá através das artérias hipofisárias superior e inferior. A **drenagem venosa** é realizada pelas veias hipofisárias laterais que convergem para os seios cavernosos. A **inervação** parte nervosa se dá através de fibras dos núcleos paraventricular e supra-óptico do hipotálamo, através do infundíbulo.

Pineal ou epífise

A pineal faz parte do epitélamo que é uma das divisões do diencéfalo. Essa glândula endócrina produz um hormônio denominado de **melatonina**, pela degradação da serotonina. Esse hormônio é produzido durante o escuro e está relacionado à sonolência, diminuição da temperatura corporal, redução da libido e inibição da ovulação.

A produção de melatonina diminui com o avançar da idade. Como o envelhecimento, vai aumentando a quantidade de deposição de sais de cálcio no interior da glândula, denominada de **areia cerebral** ou *corpora arenacea* (acervuli), que pode ser vista através de radiografia do crânio.

A pineal tem forma de um pinhão, mede entre 0,5 a 1 cm de comprimento e sua massa é de 160 mg. Ela se localiza na face dorsal, abaixo do terceiro ventrículo. O estreitamento acima da glândula é chamado de **comissura das habênulas**. A região triangular, nas laterais acima da glândula é chamada de **trígono das habênulas**. Entre a comissura posterior e comissura habenular se encontra o **recesso pineal**.

A **irrigação** da pineal é realizada pelas artérias cerebrais direita e esquerda. A **drenagem venosa** é feita pela veia cerebral magna. A **inervação** se dá através de fibras simpáticas, localizadas no gânglio cervical superior. Os **pinealócitos** são as células da pineal e elas são fotossensíveis, pois captam informações acerca da luminosidade ambiente, por meio de sinapses de neurônios, através da retina.

Você sabe o que é **transtorno afetivo sazonal**? É um tipo de depressão comum em países que possuem inverno rigoroso, com dias muito curtos e longos períodos de escuridão. A doença se manifesta pela produção excessiva de melatonina e pode ser tratada pela iluminação artificial do ambiente.

Tireóide

A glândula tireóide tem uma forma semelhante à letra “H” e está situada na margem inferior da face anterior do pescoço. A coloração da glândula é avermelhada pela vascularização abundante e sua massa é de 20 a 50 g. A tireoide é envolta por uma **cápsula fibrosa** que emite prolongamentos para o seu interior, dividindo-a em **lóbulos**. A glândula é formada por **dois lobos laterais** e uma **porção central** denominada de **istmo**.

A tireóide **controla o metabolismo basal** de proteínas, carboidratos e gorduras. Quando o metabolismo basal é lento, o indivíduo mesmo ingerindo poucas calorias, engordará e se manterá com

SISTEMA ENDÓCRINO

sobrepeso. Em contrapartida, o indivíduo com metabolismo basal acelerado, mesmo consumindo muitas calorias, terá dificuldades para aumentar de massa corporal.

Os **lobos laterais** possuem comprimento de 6 cm, largura de 4 cm e espessura de 2 cm. Os **lobos** tem formato cônico, com **ápice** voltado para cima. Apresentam **duas faces** e **duas bordas**. A **face ântero-lateral** se apresenta convexa, está recoberta pela pele e se relaciona com alguns músculos como o esternocleidomastóideo e o ventre superior da omo-hióideo. A **face medial** esta inserida sobre a traquéia e músculo constritor inferior da faringe. A **borda superior** é mais fina e a **borda inferior** é mais robusta e está em contato com a artéria carótida comum.

O **istmo** da glândula tireóide mede 1,5 cm de largura e 1 cm de espessura. Na **borda superior do istmo**, em algumas pessoas, observa-se a presença do terceiro lobo, o **lobo piramidal**. Observa-se ainda, em alguns casos, a presença de fragmentos de tireóide nas proximidades do istmo ou dos lobos laterais, formando **tireoides acessórias**. Esses tecidos glandulares podem ser resultado da fragmentação do lobo piramidal.

Histologicamente, a tireóide é formada por **células foliculares** e **parafoliculares**. As **células foliculares** margeiam os folículos tireoidianos e produzem o colóide, que é a substância que contém os hormônios triiodotironina (T3) e tiroxina (T4). As **células parafoliculares** são mais claras, dispõem-se na lâmina basal entre os folículos e produzem o hormônio calcitonina que tem ação hipocalcemiante, diminuindo o cálcio sanguíneo.

A **irrigação** da tireoide é realizada pelas artérias tireoideas superior e inferior e em alguns casos, pela artéria tireoidea ima (ímpar). A **drenagem venosa** é feita pela veia tireoidea superior que desemboca na veia jugular interna e veias tireoideas inferiores que desembocam nas veias braquiocefálicas. A **inervação** se dá por fibras simpáticas provenientes dos gânglios cervicais e por fibras parassimpáticas derivadas dos nervos laríngeos recorrente e superior. A **drenagem linfática** é direcionada para linfonodos cervicais laterais.

Paratireoides

São quatro glândulas do tamanho de grãos de arroz, localizadas na face posterior dos lobos da tireóide e juntas têm massa de 160 mg. As **paratireoides** são divididas em **direita** e **esquerda** e **superior** e **inferior**. As duas **paratireoides superiores** (direita e esquerda) estão situadas em nível da borda inferior da cartilagem cricóide. As **paratireoides inferiores** (direita e esquerda) estão na mesma altura da terceira cartilagem traqueal.

As paratireoides são formadas por **células principais** e **oxifílicas**. As **células principais** produzem

e liberam o paratormônio que tem ação hipercalcemiante, aumentando a concentração de cálcio no sangue. As **células oxifílicas** são maiores e tem função ainda a esclarecer.

A **irrigação** das paratireoides é realizada pelas artérias paratireoides. A **drenagem venosa** é feita por veias que desembocam nas veias tireoideas. A **inervação** é feita pelo plexo da glândula tireóide.

Timo

É um órgão linfático achatado, situado na região anterior do mediastino, ficando a frente do coração e por trás do esterno. Essa glândula apresenta duas faces. A **face diafragmática** está voltada para cima, relaciona-se com o músculo diafragma. A **face visceral** se volta para o estômago e rim esquerdo e colo transversos.

O timo tem uma coloração rosa acinzentada e aumenta de tamanho até a puberdade, e em seguida, diminui ao longo da vida. De forma que um adulto apresenta apenas resquícios tímicos. Ele apresenta **dois lobos laterais** que são **direito e esquerdo** e possui comprimento de 5 cm, largura de 4 cm e 0,6 de espessura.

Esse órgão apresenta a função de glândula endócrina, pois produz a **timosina**, hormônio importante na maturação dos linfócitos T. O timo apresenta **numerosos lóbulos** de 1 mm de diâmetro, que divide os lobos laterais do órgão. A **medula tímica** apresenta os corpúsculos de Hassal, que são células epiteliais queratinizadas e apresentam funções desconhecidas.

A **irrigação** do timo é provida por artérias derivadas da torácica interna e das tireoideas. A **drenagem venosa** é proporcionada da veia tímica para as veias braquiocefálica esquerda e tireoidea. Os **vasos linfáticos** drenam para os linfonodos mediastinais superiores. Os **nervos** são provenientes do décimo par de nervos cranianos (nervo vago) e do sistema nervoso autônomo.

Pâncreas

Glândula mista que apresenta uma forma que lembra um peixe e se localiza nas regiões epigástrica e hipocôndrica esquerda. É um órgão retroperitoneal, logo, apresenta-se com pouca mobilidade. Apresenta um comprimento médio de 13 a 15 cm, largura de 5 cm de largura e um peso médio de 15 g.

Essa glândula tem forma alongada e irregular, apresentando **cabeça, corpo e cauda**. A **cabeça** é mais larga e encontra-se abraçada pelo duodeno. O **processo uncinado** é formado por um prolongamento entre borda caudal e lateral esquerda. O **corpo** apresenta **três faces** que são **anterior, posterior e inferior** e **três bordas** que são **superior, anterior e inferior**. A **cauda** é a porção mais estreita, dirige-se para esquerda em direção ao baço e repousa nas proximidades da flexura cólica esquerda.

O **ducto pancreático principal** se estende ao longo do órgão e conduz as secreções digestivas para

SISTEMA ENDÓCRINO

serem lançadas no duodeno através da **papila duodenal maior**. Em 10% das pessoas existe a presença do **ducto pancreático acessório** (Santorini) que desemboca no duodeno através da **papila duodenal menor**.

As **ilhotas pancreáticas** (ilhotas de Langerhans) são partes endócrinas da glândula, estão envolvidas pelos ácinos. As ilhotas produzem hormônios como insulina e glucagon, através das células betas e alfas, respectivamente. Os **ácinos** são regiões de glândulas exócrinas que produzem bicarbonato e enzimas digestivas que são lançadas no duodeno.

A **irrigação** do pâncreas é realizada por ramos da artéria esplênica e artéria mesentérica superior. A **drenagem venosa** ocorre através de veias tributárias da veia esplênica e mesentérica superior. A **inervação** ocorre através de nervos que derivam de fibras simpáticas e parassimpáticas do plexo celíaco, fibras parassimpáticas do vago (NC X) e nervos sensitivos esplênicos.

Suprarrenal ou adrenal

As adrenais são glândulas pares e se localizam nos polos superiores dos rins. Como estão associadas aos rins, são retroperitoneais, logo são fixas na parede posterior do corpo. A **suprarrenal direita tem um formato triangular** e a **suprarrenal esquerda tem forma de meia lua**.

Essas glândulas possuem **três faces** que são **anterior, posterior e renal**, tem comprimento de 4 cm, espessura 0,6 cm e massa de até 6 g cada. O **hilo da glândula** fica na face posterior e serve para passagem de vasos, nervos e linfáticos. A **suprarrenal direita** fica por trás da veia cava inferior e do lobo direito do fígado. A **suprarrenal esquerda** se relaciona com o pâncreas e a artéria esplênica.

As suprarrenais apresentam uma **cápsula fibrosa**, um **córtex** de origem mesodérmica e uma **medula** de origem ectodérmica. O **córtex da glândula** é dividido em **três camadas**. A **zona glomerulosa** é mais externa e secreta mineralocorticoide (aldosterona), a **zona fasciculada** secreta glicocorticoide (cortisol) e a **zona reticular** é mais interna e secreta hormônios esteroides androgênicos. A **medula** secreta as catecolaminas (epinefrina e norepinefrina).

A **irrigação** das adrenais é realizada pelas artérias suprarrenais superior, média e inferior. A **drenagem venosa** se dá pelas veias suprarrenais direita e esquerda. A **inervação** é feita por muitos nervos dos plexos celíaco e renal. A **linfa** da região é canalizada para os linfonodos para-aórticos e lombares.

SISTEMA CIRCULATORIO

Esse sistema é fundamental para o bom funcionamento geral do corpo, pois serve para condução de nutrientes, medicamentos, gases sanguíneos, etc. O sistema cardiovascular é formado pelo **coração e vasos sanguíneos**. O coração funciona como uma bomba pulsátil e propulsora que conduz o sangue através de **artérias, veias, vênulas, arteríolas e capilares**.

Circulação pulmonar

Tipo de circulação direcionada aos pulmões, para que ocorra a **hematose**. A circulação pulmonar se inicia no átrio direito, em seguida ao ventrículo direito e através desse, segue pelo tronco pulmonar. No tronco pulmonar, o sangue segue pelas artérias pulmonares direita e esquerda até os pulmões, onde é oxigenado nos alvéolos. Esse sangue oxigenado retorna ao coração pelas quatro veias pulmonares que desembocam no átrio esquerdo do coração.

Circulação sistêmica

Tipo de circulação direcionada as **necessidades corporais**. A circulação sistêmica se inicia no átrio esquerdo, em seguida ao ventrículo esquerdo e através desse, segue pela artéria aorta para ser distribuído ao longo de todo corpo.

Circulação colateral

Circulação que se forma quando um vaso é obliterado. Em determinados locais do corpo podem ocorrer anastomoses visando suprir as deficiências na fluência de sangue para um órgão, tecido, região de forma a não causar necrose pela falta de circulação. Nesses locais vão acontecer formações de novos vasos (neovascularização) ou ligações a vasos vizinhos (anastomose) artérias ou veias para suprir uma região que teve a circulação interrompida.

Circulação portal

A circulação portal ocorre quando uma veia se interpõe entre duas redes de capilares sem passar por órgão intermediário. Exemplo desse tipo de circulação ocorre na veia porta hepática.

Circulação fetal

Primeiro, é importante saber que a placenta é fundamental nesse processo, pois é esse órgão materno-infantil que vai suprir as necessidades de nutrientes, imunidade e trocas gasosas no feto. Segundo,

as artérias umbilicais e a veia umbilical fazem a conexão entre a placenta e o feto. No início, o sangue oxigenado da placenta chega ao feto através da veia umbilical, penetra o umbigo em direção ao fígado, onde termina no ducto venoso e uma pequena parte do sangue segue pela veia porta hepática. O ducto venoso penetra na veia cava inferior e essa segue até o átrio direito. No átrio direito, o sangue é direcionado ao átrio esquerdo através do forame oval e ao ventrículo direito. No átrio esquerdo o sangue é direcionado para o ventrículo esquerdo e desse, segue pela artéria aorta. O sangue da cabeça e pescoço do feto atinge o átrio direito do coração através da veia cava superior e em seguida vai ao ventrículo direito. Do ventrículo direito o sangue segue pelo tronco pulmonar. O tronco pulmonar está ligado à aorta pelo ducto arterial. Logo, a maior parte do sangue passa para a artéria aorta através do ducto arterial. Esse sangue segue pela artéria aorta descendente e vai até as artérias ilíacas internas, onde encontra as artérias umbilicais e através dessas, o sangue retorna para a placenta.

Modificações da circulação fetal

As modificações da circulação fetal após o nascimento são: 1. O fechamento do forame oval; 2. O ducto venoso se fecha; 3. O ducto arterial se oblitera e dá origem ao ligamento arterial; 4. A veia umbilical dá origem ao ligamento redondo do fígado e 5. As artérias umbilicais formam o ligamento umbilical mediano. Essas modificações são essenciais na preparação para a respiração pulmonar do período pós-natal.

Coração

Generalidades

O coração é um órgão muscular oco, multicavitado, em forma de **cone arredondado** e de tamanho aproximado a uma mão fechada. Está localizado sobre o diafragma e entre os pulmões, envolto por uma membrana chamada de pericárdio, numa região denominada de **mediastino médio**. A **parte anterior** desse órgão se relaciona com o esterno e seu eixo forma um ângulo de 40° com o plano horizontal. Apesar de ser central, o seu **ápice** se volta para baixo, para esquerda e para frente, de tal forma que, dois terços de sua totalidade estão situados do lado esquerdo do plano sagital (Figs. 7.1, 7.2 e 7.3).

O **tamanho do coração** varia de acordo com o biótipo, idade, peso, sexo, mas em média apresenta 12 cm de comprimento, nove de largura e seis de espessura, com peso médio de 300 g no homem e 260 g na mulher.

Esse órgão apresenta **três camadas** que são o **epicárdio** (mais externo), o **miocárdio** e **endocárdio** (mais interno). O coração apresenta uma coloração vermelho escuro e tem uma camada de gordura externa. Essa camada de gordura é quase sempre observada, principalmente em indivíduos, nos quais ela é mais

grossa, como nos obesos. O **miocárdio** é formado por tecido muscular estriado cardíaco que tem contração involuntária, controlada pelo sistema nervoso periférico. O **endocárdio** reveste internamente o coração, em uma espécie de endotélio escamoso, cobrindo as cavidades e as valvas.

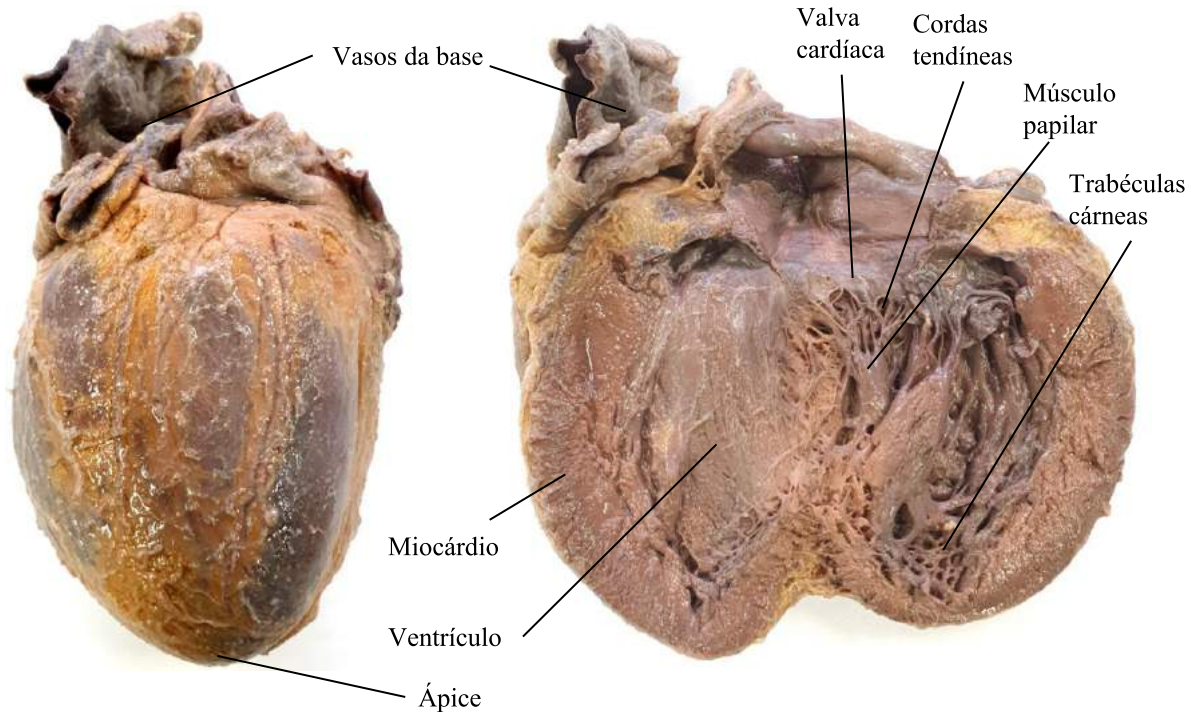


Figura 7.1: Coração. A. Morfologia externa. B. Morfologia interna.

O coração também produz um hormônio, o **fator natriurético atrial (FNA)**, que é um peptídeo secretado pelas células musculares atriais e tem a função hipotensora e defensora contra agressões, como a distensão excessiva do coração, normalizando a volemia sanguínea.

Pericárdio

O pericárdio é formado por **duas membranas** que são o **pericárdio fibroso** e o **pericárdio seroso**. O **pericárdio fibroso** fica na parte externa, é mais espesso que a pleura parietal e se liga ao manúbrio esterno através do ligamento esternopericárdico superior e processo xifoide pelo ligamento esternopericárdico inferior. O **pericárdio seroso** é mais interno e se divide em **lâmina visceral ou epicárdio** (mais interna) e **lâmina parietal** (mais externa). Entre os pericárdios fibroso e seroso, existe a **cavidade pericárdica** que é preenchida por um líquido para tornar as superfícies deslizáveis durante os movimentos de sístole e diástole.

Processos infecciosos, inflamatórios ou traumatismos podem aumentar o líquido na região,

SISTEMA ENDÓCRINO

levando a separação do coração do pericárdio ou separação dos pericárdios entre si. O **tamponamento do coração** ocorre por acúmulo de sangue no pericárdio que dificulta o enchimento cardíaco. O **derrame pericárdico** é o acúmulo de líquido pericárdico que pode levar a inflamação, interferindo no enchimento e no funcionamento do coração.

Morfologia interna

O coração apresenta **quatro câmaras** que são **dois átrios e dois ventrículos**. Essas cavidades se encontram divididas por paredes musculares, denominadas de **septos**. Os **septos** podem ser de **três tipos**. O **septo interatrial** divide os átrios, o **septo interventricular** divide os ventrículos e o **septo atrioventricular** divide os átrios dos ventrículos. O **septo interatrial** no período pré-natal se encontra com um orifício, o **forame oval**. Ao nascimento, esse forame se encontra obliterado, sendo chamado de **fossa oval** (Fig. 7.2).

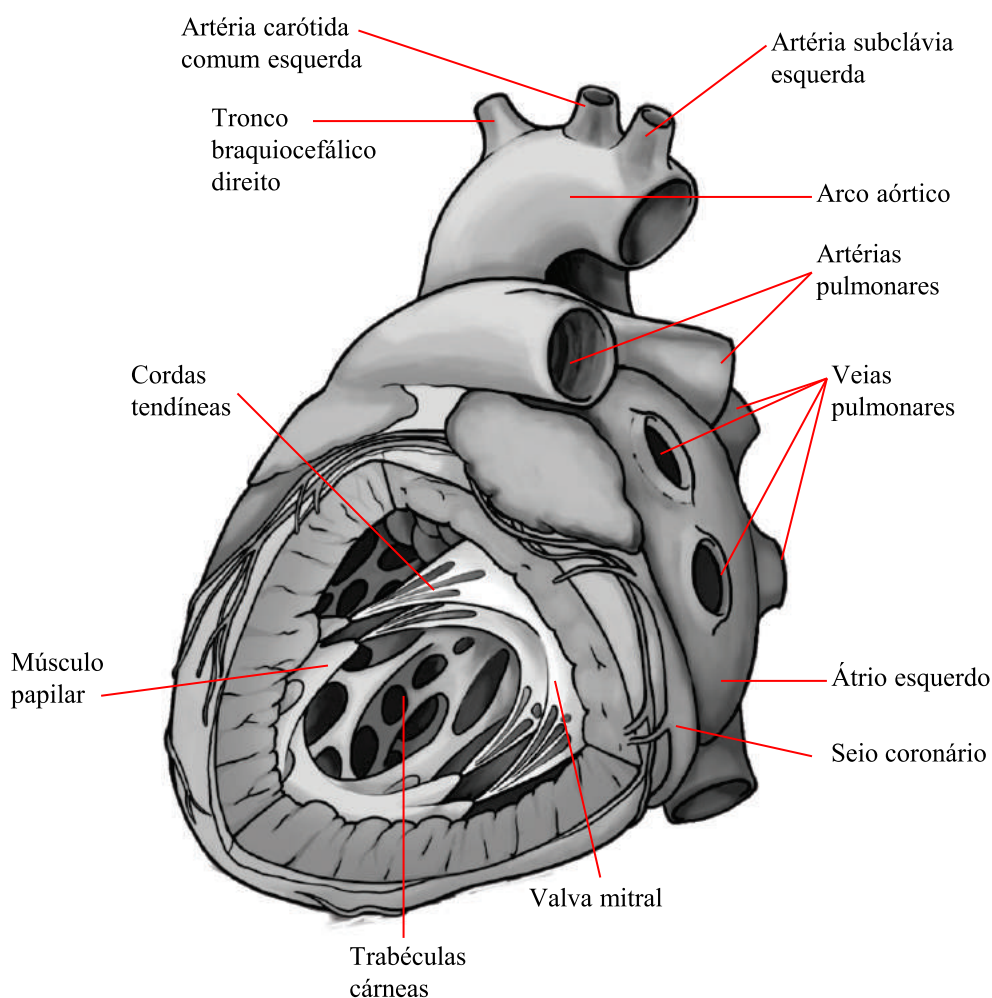


Figura 7.2: Coração – Morfologia interna.

O **átrio direito** é maior que o **átrio esquerdo**, porém sua parede é mais delgada. Esse átrio tem uma capacidade volumétrica de quase 60 ml e sua função é encher o ventrículo direito durante a diástole. Os componentes desse átrio são o **seio para veia cava** e a **aurícula direita** que é maior que a aurícula esquerda. A **aurícula direita** tem uma forma de “orelha de rato” e na sua superfície interna se observa os **músculos pectíneos**. Os **músculos pectíneos** são elevadas cristas paralelas, semelhantes a dentes de um pente, por isso o seu nome. O **seio venoso** é a região compreendida entre as duas veias cavas e o orifício atrioventricular, localizado no átrio direito. O **seio coronário** desemboca no átrio direito entre o óstéo atrioventricular e a veia cava inferior e recebe o sangue das veias cardíacas.

O **ventrículo direito** é a cavidade responsável em projetar o sangue em direção ao cone arterial e em seguida, ao tronco pulmonar. A parede do ventrículo direito é cerca de três vezes mais fina que a parede do ventrículo esquerdo. O **ventrículo direito** tem capacidade volumétrica de quase 90 ml. O **septo atrioventricular direito** se encontra descontinuado pelo **óstéo atrioventricular**. Esse orifício é o local de instalação da **valva tricúspide**. A **valva tricúspide** é um conjunto de três válvulas ou cúspides que se dispõem no óstéo para impedir o refluxo de sangue do ventrículo direito para o átrio direito. Essas **válvulas** estão presas nas bordas do orifício e são mantidas em funcionamento pela presença de fibras que se projetam para as paredes do ventrículo, as **cordas tendíneas**. As **cordas tendíneas** são mantidas em funcionamento através de músculos nas paredes do ventrículo, os **músculos papilares**. O conjunto de válvulas e cordas tendíneas lembra um guarda chuva armado. As **trabéculas cárneas** são feixes de músculos que sobressaltam as paredes do ventrículo direito, lembrando o aspecto de uma rede de futebol. O **óstéo do tronco pulmonar** é a abertura de transição na saída do ventrículo direito. Esse orifício de saída do coração apresenta três válvulas em forma de bolso de camisa, com fundo voltado para o ventrículo e a porção aberta dirigida para luz da artéria, a **valva semilunar pulmonar**. As **regiões das valvas** (conjunto de válvulas) são **seio** (bolsa por trás das válvulas), **comissura** (ponto de união das válvulas) e **lúnula** (local da valva entre o arco e a borda livre). Essa valva tem a função de impedir o retorno de sangue do tronco pulmonar para o ventrículo direito.

O **átrio esquerdo** é menor que o direito, mas as paredes são mais espessas. Esse átrio possui dois componentes que são a **cavidade atrial** e a **aurícula esquerda**. A **aurícula esquerda** é menor que a direita, está localizada no início da artéria coronária esquerda e em seu interior se encontram os **músculo pectíneos**.

O **ventrículo esquerdo** está situado em parte da face diafragmática e na face esternocostal. Esse ventrículo é maior que o direito e possui paredes três vezes mais calibradas que seu oposto. O **óstéo do septo atrioventricular** apresenta a **valva bicúspide** ou **mitral**. A **valva mitral** é um conjunto de duas

SISTEMA ENDÓCRINO

válvulas ou cupidez que se dispõem no óstio para impedir o refluxo de sangue do ventrículo esquerdo para o átrio esquerdo. Essas válvulas estão presas nas bordas do orifício e são mantidas em funcionamento pela presença de fibras que se projetam para as paredes do ventrículo, as **cordas tendíneas**. As **cordas tendíneas** são mantidas em funcionamento através de músculos nas paredes do ventrículo, os **músculos papilares**. O conjunto de válvulas e cordas tendíneas lembra um guarda chuva armado. As **trabéculas cárneas** são feixes de músculos que sobressaltam as paredes do ventrículo esquerdo, lembrando o aspecto de uma rede de futebol. O **óstio da artéria aorta** é a abertura de transição na saída do ventrículo esquerdo. Esse orifício de saída do coração apresenta três válvulas em forma de bolso de camisa, a **valva semilunar aórtica**. As **regiões das valvas** (conjunto de válvulas) são **seio** (bolsa por trás das válvulas), **comissura** (ponto de união das válvulas) e **lúnula** (local da valva entre o arco e a borda livre). Essa valva tricúspide tem a função de impedir o retorno de sangue da artéria aorta para o ventrículo esquerdo.

O coração possui um **esqueleto fibroso** formado em torno dos orifícios atrioventriculares e nas regiões do septo membranáceo da parede interventricular. O **miocárdio** apresenta uma estrutura de fibras musculares bem desenvolvidas. Essa estrutura aumenta a força de funcionamento e é formada pelas fibras dos átrios, pelas fibras dos ventrículos e pelo **feixe atrioventricular de His**. Esse último faz parte do sistema de condução cardíaco, juntamente com o **nódulo sinoatrial**, **nódulo atrioventricular** e as **fibras de Purkinje**. O **nodo sinoatrial** se localiza na junção da veia cava superior com o átrio direito e tem a função de iniciar a contração do coração. O **nódulo atrioventricular** se localiza nas proximidades do seio coronário e sua função é retransmitir as ondas de contração. O **feixe de His** se distribui ao longo dos ventrículos e apresenta os ramos direito e esquerdo. As **fibras de Purkinje** são terminais e só são identificáveis histologicamente. Essas fibras terminam na musculatura ventricular.

A **dilatação ventricular** é denominada de **diástole** e a **contração ventricular** é chamada de **sístole**. O coração funciona como uma bomba, de forma que quando o átrio se contrai, o ventrículo se dilata para receber o sangue atrial e quando o átrio se dilata para receber o sangue das veias cava superior, inferior e pulmonares, o ventrículo se contrai, pois está cheio de sangue, conduzindo o sangue pelas artérias aorta e tronco pulmonar para circulação sistêmica e pulmões,

Morfologia externa

O coração tem superfície externa convexa em sua forma cônica. O **sulco coronário** fica entre os ventrículos. O coração vai apresentar um **ápice** que se volta para frente, para baixo e para esquerda. Esse **ápice** fica em nível do quinto espaço intercostal, distando 9 cm da linha sagital que passa no centro do osso esterno. A **base do coração** está voltada para cima, para trás e para direita. A **base** se constitui no local onde

são visualizados os **grandes vasos do coração**. A **margem direita do coração** é mais longa, delgada e aguda, sendo formada pelo átrio direito e ventrículo direito. A **margem esquerda** é formada pelo ventrículo esquerdo e parte do átrio esquerdo (Fig. 7.3).

O coração apresenta **três faces** que são **esternocostal**, **diafragmática** e **pulmonar**. A **face esternocostal** é voltada para frente e ocupada pelo ventrículo direito, aurícula direita e parte do ventrículo esquerdo. A **face diafragmática** se relaciona com o músculo homônimo, abrange principalmente o ventrículo esquerdo e se separa da base pelo sulco coronário. A **face pulmonar** está em contato com os pulmões.

A **veia cava superior** desemboca na parte superior e dorsal do seio venoso. Essa veia trás o sangue das partes altas do corpo como cabeça e pescoço. A **veia cava inferior** desemboca na parte inferior do seio venoso. A **veia cava inferior** recebe o sangue das partes baixas do corpo como membros e tronco e diferente da veia cava superior, possui uma válvula ou dobra localizada na borda anterior e esquerda do orifício da veia cava inferior.

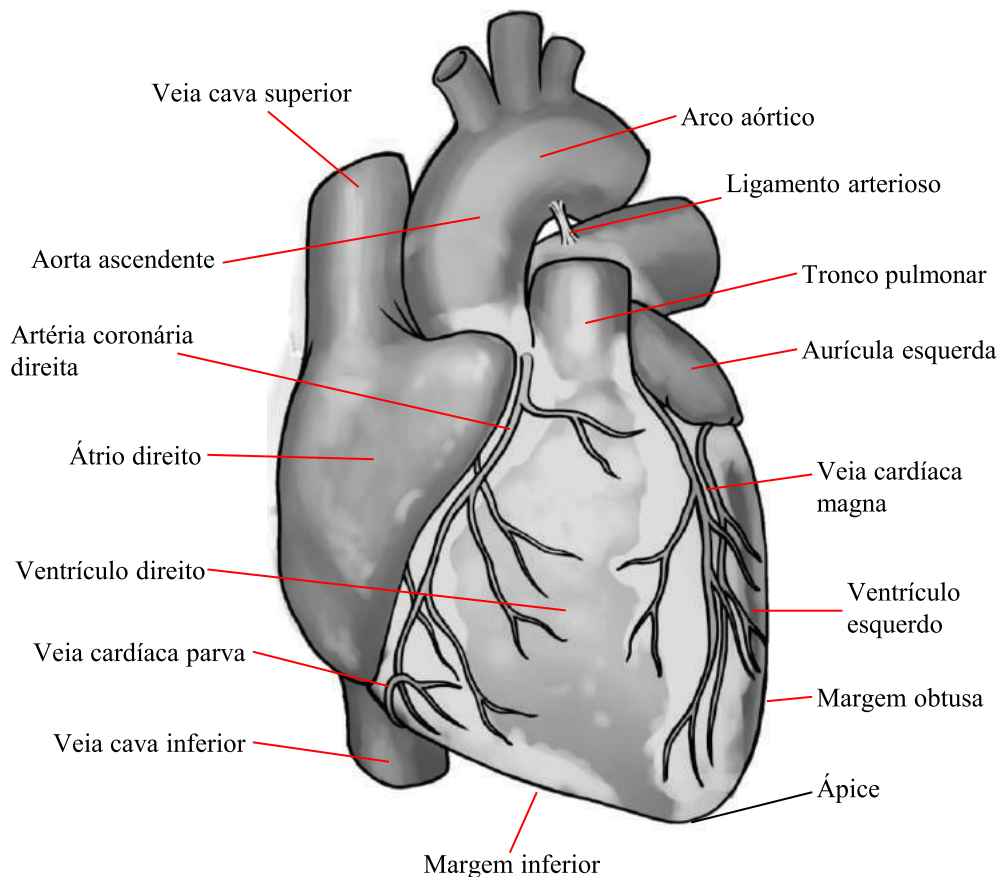


Figura 7.3: Coração – Vista externa.

Artérias

São vasos que conduzem o sangue de forma **centrífuga**. As artérias são vasos que apresentam a túnica média (camada muscular) mais espessa que as veias e, a presença de elastina e colágeno, proporciona a elas um aspecto borrachóide, ou seja, encontram-se num estado de tensão no sentido transversal. As artérias suportam mais pressão que as veias e conduzem o sangue em seção completa em sua luz.

Esses vasos têm filia por osso e fobia por pele. Em relação ao **calibre** as artérias podem ser **grandes** (acima de 7 mm), **médias** (entre 2,5 a 7mm) e **pequenas** (entre 0,5 a 2,5 mm). As artérias emitem **três tipos de ramos** que são **terminal, colateral e recorrente**. O **ramo terminal** ocorre quando a artéria emite ramificação e o tronco principal deixa de existir, exemplo as artérias ilíacas comuns (ramos da aorta descendente abdominal). Os **ramos colateral e recorrente** são quando a artéria emite ramificação e o tronco principal continua existindo. O **tipo colateral** forma ângulo menor ou igual a 90° com o tronco principal. O **tipo recorrente** forma ângulo maior que 90° com o tronco principal. A maioria das artérias é profunda, exceto as que irrigam os músculos que vão para pele. As artérias são **nomeadas de quatro formas** que são **situação** (artéria braquial); **direção** (artéria circunflexa da escápula); **órgão irrigado** (artéria renal) e **peça óssea** (artéria femoral).

Tronco pulmonar

Essa artéria calibrosa transporta o sangue do ventrículo direito até a bifurcação das artérias pulmonares e dessas para os pulmões. Esse vaso sanguíneo apresenta um comprimento aproximado de 5 cm e tem espessura de 3 cm.

Artérias pulmonares

As artérias pulmonares são ramos terminais do tronco pulmonar. A **artéria pulmonar direita** é mais comprida que a esquerda. Em seu trajeto faz curva em torno da aorta ascendente e segue a direita até a raiz do pulmão onde se bifurca nos troncos anterior e interlobar. O **tronco anterior** vai para o lobo superior do pulmão e o **tronco interlobar** vai em direção aos lobos médio e inferior. Essa artéria vai formar a **artéria segmentar posterior, artéria segmentar anterior, tronco interlobar, artéria segmentar lateral, artéria segmentar medial, artéria segmentar superior e artéria segmentar basal**.

A **artéria pulmonar esquerda** não apresenta **tronco superior** e se divide ao chegar à raiz do pulmão em **artéria segmentar apical, artéria segmentar posterior, artéria segmentar anterior, artéria lingular, artéria segmentar superior, artéria segmentar basal e artéria basal posterior**.

Aorta

A artéria aorta é a maior e a principal artéria da circulação sistêmica. Esse grande vaso apresenta **três porções** que são **aorta ascendente**, **arco aórtico** e **aorta descendente**.

Aorta ascendente

Esse segmento apresenta cerca de 5 cm e é envolto pelo pericárdio visceral. Nasce na saída do ventrículo esquerdo, na valva aórtica e se encurva para direita. Nas proximidades de sua origem existem **três pequenas cavidades**, os **seios aórticos**. Os ramos da aorta ascendente são a **artéria coronária direita** e a **artéria coronária esquerda**, ambas se originam do seio aórtico. A **artéria coronária direita** emite ramos que são a **artéria interventricular posterior** e o **ramo marginal maior**. A **artéria coronária esquerda** emite ramos que são **artéria interventricular anterior** e o **ramo circunflexo**.

Algumas intervenções podem ser realizadas diante de obstrução nas artérias coronárias, geralmente por placas de ateroma em pessoas com mais de 50 anos. Uma delas é a **angioplastia** (cateterismo) que consiste na desobstrução de um trombo na coronária. A intervenção pode ser feita através da colocação de um cateter balão e um “stent” metálico (rede) guiados até o ponto de obstrução para reestabelecer a circulação local. A **revascularização** (ponte de safena) é uma cirurgia mais delicada, pois consiste na retirada da coronária obliterada e a colocação de um vaso substituto (enxerto autógeno) que pode ser a **veia safena magna**, **artéria torácica interna** ou **artéria radial**.

Arco aórtico

Esse segundo segmento da aorta se inicia em nível da segunda articulação esterno costal e se dirige para a esquerda, indo terminar na altura da quarta vértebra torácica onde se continua com a aorta descendente. O arco aórtico apresenta **três ramos** que são o **tronco braquiocefálico direito**, a **artéria carótida comum esquerda** e a **artéria subclávia esquerda**.

Tronco braquiocefálico direito

É o vaso de maior diâmetro do arco aórtico e o mais a direita. Apresenta 5 cm de comprimento, depois se bifurca em nível da articulação esternoclavicular direita, dando origem à **artéria carótida comum direita** e a **artéria subclávia direita**.

A **artéria carótida comum direita** se bifurca a altura da margem superior da cartilagem tireóidea, dando origem a **artéria carótida interna direita** e a **artéria carótida externa direita**.

A **artéria subclávia direita** se dirige ao membro superior direito. A **artéria axilar** é a continuação, quando o ramo atravessa a axila e quando chega ao braço, é denominada de **artéria braquial**. Os **ramos**

SISTEMA ENDÓCRINO

terminais da artéria braquial são a **artéria radial** e a **artéria ulnar**. Na mão existem os **arcos palmar profundo** e o **palmar superficial**. As **artérias digitais** vão irrigar os dedos.

Carótida comum esquerda

A artéria carótida comum esquerda se bifurca a altura da margem superior da cartilagem tireóidea, dando origem a **artéria carótida interna esquerda** e **artéria carótida externa esquerda**.

Artéria subclávia esquerda

Essa é a artéria situada mais a esquerda do arco aórtico. A artéria subclávia esquerda se dirige ao membro superior esquerdo. A **artéria axilar** é a continuação quando o ramo atravessa a axila e quando chega ao braço é denominada de **artéria braquial**. Os ramos terminais da artéria braquial são a **artéria radial** e a **artéria ulnar**. Na mão existem os arcos **palmar profundo** e o **palmar superficial**. As **artérias digitais** vão irrigar os dedos.

Carótidas externas

As carótidas externas vão da margem superior da cartilagem tireoidea até o colo da mandíbula. Esse vaso vai irrigar a boca e regiões vizinhas. Os **ramos colaterais** da artéria carótida externa são a **artéria tireóidea superior**, a **artéria lingual**, a **artéria facial** (região anterior da face, partes laterais e assoalho da cavidade bucal), a **artéria occipital** e a **artéria auricular** (região de parótidas, tímpano, orelha externa). Os **ramos terminais** da artéria carótida externa são a **artéria temporal superficial** e a **artéria maxilar**.

Carótidas internas

As artérias carótidas internas se originam na margem superior da cartilagem tireóidea e vão até o processo clinóide anterior do osso esfenóide, local que se divide em quatro ramos terminais. Esse vaso vai irrigar regiões do encéfalo e bulbo do olho com seus anexos. Devido a sua grande extensão, o estudo da carótida interna é dividido em **quatro porções** que são **cervical** (supra-hióidea e retroestilóidea), **petrosa** (canal carótico), **cavernosa** (região endocraniana) e **cerebral** (local da divisão dos ramos terminais).

Aorta descendente

A aorta descendente é a região de maior extensão da aorta e se divide em **aorta torácica** e **aorta abdominal**.

Aorta torácica

A **aorta torácica** se inicia em nível da quarta vértebra torácica e descende inicialmente pelo centro, depois um pouco a esquerda do plano mediano, nas proximidades da parede dorsal do corpo, no mediastino posterior. O final da aorta torácica se dá pela passagem pelo hiato aórtico no músculo diafragma, que está ao final da décima segunda vértebra torácica. Ao descer a aorta torácica emite **ramos colaterais** (viscerais e parietais) que são os **pericárdicos, bronquiais, esofágicos, mediastinais, intercostais posteriores, subcostais e frênicos superiores**.

Aorta abdominal

A **aorta abdominal** se inicia após passagem pelo hiato diafragmático e vai até a região da quarta vértebra lombar, onde emite os ramos terminais que são as **artérias ilíacas comuns direita e esquerda**. Esse grande vaso descende um pouco a esquerda do plano mediano, nas proximidades da parede dorsal do corpo, no mediastino posterior. Ao descer a aorta abdominal emite **ramos colaterais** (viscerais e parietais) que são as **artérias celiaca, mesentérica superior, mesentérica inferior, suprarrenais, testiculares, ováricas, frênicas inferiores, lombares, sacral mediana e as artérias ilíacas comuns** (ramos terminais).

Artérias ilíacas comuns

Esses vasos são **ramos terminais** da **aorta abdominal** e apresentam cerca de 5 cm de comprimento. As ilíacas comuns partem do centro para a lateral de forma oblíqua até a bifurcação dos seus **ramos terminais**, as **artérias ilíacas externa e interna**.

Artérias ilíacas internas

As **artérias ilíacas internas** também podem ser chamadas de **artérias hipogástricas**. Esse vaso se inicia a frente da articulação lombossacral e mais a frente se bifurca em ramo ventral e ramo dorsal que vão formar outros **dez ramos** que são **umbilical, vesical inferior, retal, uterina, obturatória, pudenda interna, iliolombar, sacral lateral, glútea superior e glútea anterior**.

Artérias ilíacas externas

As **artérias ilíacas externas** são vasos mais compridos que a ilíaca interna. Esses vasos se iniciam a frente da articulação lombossacral, local de bifurcação da ilíaca comum e seguem em direção oblíqua até o ligamento inguinal, local no qual passam a ser chamados de **artérias femorais**. As **ilíacas externas** vão dar origem a **dois grandes vasos** que são a **artéria epigástrica inferior** e a **artéria circunflexa ilíaca profunda**.

A **artéria epigástrica inferior** ascende em direção ao umbigo e se anastomosa com o ramo epigástrico superior. A **artéria circunflexa ilíaca profunda** se origina da ilíaca externa e se dirige para

SISTEMA ENDÓCRINO

cima onde se anastomosa com a **artéria circunflexa femoral lateral**. A **artéria femoral** ao passar pela região de joelho, passa a ser chamada de **artéria poplítea** e na perna se bifurca em **tibial anterior e tibial posterior**. A **artéria dorsal do pé** é ramo da **artéria tibial anterior** e dá origem aos seguintes ramos: **artéria társica lateral, artéria társica medial, artéria arqueada, artéria primeira metatársica dorsal e plantar profunda**. A **artéria tibial posterior** vai dar origem as seguintes artérias: **fibular, tibial, musculares, maleolar medial, comunicante, calcanhar medial, plantar medial e plantar lateral**.

Veias

As veias são vasos que conduzem o sangue de forma **centrípeta**. As veias possuem túnica média (muscular) mais delgada que as artérias, logo são menos elásticas e seu formato pode variar, podendo ficar colabadas na ausência de circulação sanguínea. O sangue nas veias circula em meia seção (a luz não fica totalmente cheia como nas artérias), logo a pressão é menor.

O número de veias é maior que o número de artérias, exceto no pênis e no cordão umbilical que apresentam duas artérias para uma veia. No interior desses vasos existem válvulas que impedem o refluxo de sangue.

O sangue circula nas veias em menor velocidade que nas artérias e esses vasos têm que transportar a mesma quantidade de sangue que as artérias. Logo, a melhor forma de justificar esse impasse, é que existem mais veias que artérias para compensar o déficit de velocidade.

As veias podem ser **superficiais, profundas, solitárias ou satélite**. **Veia satélite** é a veia que acompanha o trajeto de uma artéria. As **anastomoses** são mais comuns nas veias que nas artérias. A **nomenclatura** das veias é baseada em quatro tipos que são **situação** (veia braquial); **direção** (veia circunflexa da escápula); **peça óssea** (veia femoral) e **órgão drenado** (veia renal).

Veias pulmonares

São em **número de quatro**, duas para cada pulmão. Esses vasos têm a função de trazer o sangue oxigenado dos pulmões para o átrio esquerdo do coração. As veias pulmonares recebem sangue das veias dos segmentos broncopulmonares. A **veia pulmonar superior direita** recebe sangue das veias segmentar apical, segmentar posterior, segmentar anterior e do lobo médio direito. A **veia pulmonar inferior direita** recebe sangue das veias basal comum. A **veia pulmonar superior esquerda** é tributária das veias segmentar apicoposterior, segmentar posterior e lingular. A **veia pulmonar inferior esquerda** recebe sangue da veia segmentar superior e basal comum.

Veias do coração

As veias do coração vão convergir para formar o **seio coronário**. As veias que vão drenar o músculo cardíaco são **veia cardíaca magna, veia coronária direita, veia cardíaca média, veia posterior do ventrículo esquerdo, veia oblíqua do átrio esquerdo, veias cardíacas anteriores** e as **veias mínimas do coração**.

Cava superior

Esse vaso drena o sangue da parte superior do corpo (cabeça e pescoço). A **cava superior** é um vaso de grande calibre, com aproximadamente 2 cm de diâmetro e 7 cm de extensão. A sua formação advém das duas **veias braquiocefálicas direita e esquerda**. A **veia cava superior** termina no átrio direito do coração acima da entrada da **veia cava inferior**.

Algumas veias da cabeça e pescoço

As **principais veias da face e crânio** são as **superficiais e profundas da face, facial, temporal superficial, auricular posterior, occipital, retromandibular, veias do encéfalo, seios de dura-máter e veias emissárias**. As **principais veias do pescoço** são a **veia jugular interna, a veia jugular externa** e a **veia vertebral**. A **veia facial** drena o sangue da face, não possui válvulas e se anastomosa com outras veias da face como seio cavernoso e com a jugular externa. A **veia retromandibular** é formada para união das veias temporal superficial e maxilar e se localiza entre os ramos da mandíbula e o músculo esternocleidomastóideo. Os **seios de dura-máter** são vasos que drenam o sangue da dura-máter para veia jugular interna. As **veias emissárias** passam por pequenos espaços no crânio e fazem anastomoses com os seios de dura-máter e veias fora do crânio. A **veia facial** e a **veia retromandibular** são os principais vasos que drenam o sangue da face.

Veias jugulares

As **veias jugulares externa e interna** são tributárias da **veia jugular comum**. A **veia jugular externa** recebe o sangue do crânio e de algumas partes da face. Esse vaso é formado das **veias auricular posterior e da veia retromandibular**. A **veia jugular interna** drena o sangue do encéfalo, face e pescoço. A **veia jugular interna** recebe esse nome quando atravessa o forame jugular, tem 9 mm em sua parte superior e vai se alargando ao longo do trajeto, chegando a 12 mm de diâmetro na parte final. Esse vaso é o principal tronco coletor das veias do crânio, face e porção ventral do pescoço. As **veias tributárias da veia jugular interna** são o **seio petroso inferior, a veia facial, a veia faríngea e a veia lingual**.

Veias dos membros superiores

São as veias que vão drenar os braços e elas se encontram superficialmente ou numa disposição mais profunda. As **veias superficiais** são **veia cefálica**, **veia basilica**, **veia mediana do antebraço** e as **veias dorsais dos dedos**. As **veias profundas** são os **arcos palmares**, as **veias radiais**, **veias ulnares**, **veias braquiais**, **veia axilar** e **veia subclávia**. A **veia subclávia** é continuação da **veia axilar**. A **veia axilar** recebe sangue de tributárias como **veia subescapular** e **veia circunflexa da escápula**. A **veia braquial** termina na **veia axilar**.

Veias do tórax

As principais veias do tórax são a **veia ázigos**, a **veia braquiocefálica direita**, a **veia braquiocefálica esquerda**, a **veia torácica externa**, a **veia torácica interna**, a **veia intercostal suprema** e a **veia da coluna vertebral**. A **veia ázigos** vai recolher o sangue da parede torácica e dos espaços entre as costelas. Essa veia se inicia em nível da segunda vértebra lombar, partindo da veia lombar descendente ou parte da veia cava inferior e está situada a direita da artéria aorta e a frente das artérias intercostais. As **veias braquiocefálicas** são formadas pela junção das veias subclávia e jugular interna de cada lado, As **veias braquiocefálicas direita e esquerda** vão confluir, sendo tributárias da **veia cava superior**.

Veias do abdome e da pelve

A **veia cava inferior** é o grande vasos que recebe sangue dos seguintes afluentes: **veias lombares**, **veias testiculares**, **veias ováricas**, **veias renais**, **veias frênicas** e **veias hepáticas**. As **veias lombares** são quatro veias que drenam o sangue da região lombar e das paredes do abdome. As **veias frênicas** acompanham as artérias frênicas e terminam na **veia cava inferior**.

O sistema porta

Constitui-se num **conjunto de veias** que drenam o sangue de regiões digestivas como tubo gastrointestinal, baço, pâncreas e vesícula biliar em direção ao fígado através da **veia porta**. A **veia porta** tem cerca de 8 cm de extensão. Essa veia apresenta **dois ramos**, o **esquerdo** (entra nos lobos caudado e esquerdo) e o **direito** (entra no lobo direito). Os afluentes da veia porta são a **veia esplênica**, a **veia mesentérica superior**, a **veia gástrica esquerda**, a **veia gástrica direita**, a **veia cística** e as **veias para-umbilicais**. O sangue do fígado é drenado até a **veia cava inferior**, através das **veias hepáticas**. A **veia esplênica** drena o baço e vai terminar no colo do pâncreas, une-se a **veia mesentérica**, formando a **veia porta**. A **veia mesentérica** drena o sangue do intestino delgado até o colo transversal. As **veias para-umbilicais** são veias situadas entre o ligamento redondo do fígado e ligamento umbilical médio. As **veias císticas** drenam sangue da vesícula biliar e terminam na veia porta.

Veias da pelve e do períneo.

Veias ilíacas comuns

As **veias ilíacas comuns direita e esquerda** são os grandes vasos que recolhem sangue da região. As **ilíacas comuns** são formadas pela união das **veias ilíacas internas e externas**. As veias afluentes da **veia ilíaca interna** são as **veias glútea superior e inferior, pudenda interna, obturatória, sacral lateral, retal mediana, dorsal do pênis, vesical, uterina e vaginal**.

As **veias glúteas** drenam sangue das veias das nádegas. As **veias vesicais** partem da parte inferior da bexiga e drenam na ilíaca interna. As **veias vaginais** estão situadas ao lado da vagina e formam plexo que se liga aos outros plexos da região como uterino e vesical e drenam nas ilíacas internas.

Veias do membro inferior

Os afluentes da **veia ilíaca externa** são as **veias epigástrica inferior, circunflexa ilíaca profunda e púbica**. A **veia epigástrica inferior** se une a **veia epigástrica superior** drena na **veia ilíaca externa nas proximidades do ligamento inguinal**.

As veias para as pernas podem ser divididas em **superficiais e profundas**. As **superficiais** são as **veias safenas magnas e parva**. A **safena magna** é a veia mais comprida do corpo que inicia no dorso do pé e termina na veia femoral. Essa veia é utilizada em cirurgia de revascularização do miocárdio (ponte de safena). A **veia safena parva** começa no maléolo lateral e termina na veia poplítea. Na região do dorso do pé existem as **veias digitais dorsais** que recebem sangue de afluentes como as **veias intercapitulares**.

As **veias profundas** possuem muitas válvulas internas que impedem o refluxo de sangue a favor da gravidade. As **veias profundas** são **digitais plantares, intercapitulares, veias metatársicas, arco venoso plantar veias tibiais posteriores e anteriores, veia poplítea, veia femoral, veia femoral profunda e veia pudenda profunda**. A **veia femoral** apresenta três válvulas, é satélite da artéria femoral em boa parte do seu trajeto e recebe muitas tributárias dos músculos da região. Essa veia recebe a **veia femoral profunda e a veia safena magna**.

SISTEMA LINFÁTICO E ÓRGÃOS LINFOIDES

Rede complexa formada por vasos linfáticos, capilares linfáticos, ductos linfáticos, linfonodos e órgãos linfoides que têm função complementar ao sistema sanguíneo, além de produzir linfa, formar células de defesa, impedir edema intersticial, armazenar sangue e destruir hemácias velhas.

O **fluxo de linfa** é normalmente lento no repouso, mas pode aumentar a velocidade quando existem movimentos peristálticos, na atividade muscular ou durante o aumento da frequência respiratória.

Os **principais órgãos linfoides** são o baço, o timo e as tonsilas. As funções do sistema linfático são manutenção das proteínas plasmáticas e dos líquidos; imunidade celular e humoral; absorção de lipídios da dieta.

Vasos Linfáticos

Os vasos linfáticos conduzem a linfa em seu interior. A **linfa** é um líquido claro, semelhante ao plasma, porém com baixa concentração de proteínas, alta concentração de linfócitos. A **linfa do intestino** é branca leitosa pela presença de quilomicrons, denominada de quilo pela alta concentração de gorduras. Os **vasos linfáticos** podem ser de três tipos que são **capilares linfáticos, coletores linfáticos e troncos linfáticos**. Os **capilares** são os menores vasos linfáticos e possuem paredes delgadas. Esses capilares se iniciam em fundo cego, diferentes dos capilares sanguíneos que apresentam um lado arterial e um lado venoso. O **vaso linfático** é formado pela junção de vários capilares e possuem válvulas que direcionam a linfa ao encontro dos linfonodos.

Capilares linfáticos

São **vasos microscópicos** que possuem válvulas em forma de bolso de camisa. As moléculas grandes que não podem ser absorvidas pelos capilares sanguíneos, são recolhidas pelos capilares linfáticos. Os **capilares linfáticos** se iniciam em fundo cego e são mais calibrosos que os capilares sanguíneos. Os **linfáticos** são abundantes na pele e mucosas, porém ausentes no sistema nervoso central, medula óssea e nos músculos esqueléticos. A **linfa** da região dos músculos esqueléticos é drenada pelo tecido conjuntivo adjacente.

Linfonodos

São estruturas arredondadas que tem a função de **filtro** e que se dispõem ao longo do trajeto dos vasos linfáticos até que esses se juntem ao sistema sanguíneo. Os **linfonodos** apresentam um **hilo** que serve para entrada e saída de vasos sanguíneos e vasos eferentes, uma **cápsula**, um **córtex** e uma **medula**. A **cápsula** emite ramos para o interior, formando as **trabéculas**. No **interior** desse linfonodo existem inúmeros linfócitos, a depender do estado ativo do mesmo.

Os **vasos aferentes** (que penetram no linfonodo) são em maior número que os vasos **eferentes** (que saem do linfonodo), para que a linfa passe mais tempo no interior dos linfonodos, dando mais tempo para ser filtrada. Os **principais grupos de linfonodos** são os **cervicais profundos**, os **axilares**, os **traqueobrônquicos** (parede torácica da traquéia e dos brônquios), os **pré-aórticos** (na parede anterior, a frente da artéria aorta) e os **inguinais**. A patologia denominada de **linfadenopatia** corresponde ao aumento em tamanho ou em número dos linfonodos, geralmente por infecção ou cânceres (leucemia e linfomas).

Ducto torácico

É o **maior ducto linfático** e que conduz a linfa da maior parte do corpo para o sangue. Apresenta uma extensão de 45 cm no indivíduo adulto e se inicia na cisterna do quilo, que fica no abdome, na região lombar direita abaixo do diafragma. A **cisterna do quilo** recebe a linfa dos **troncos lombares direito e esquerdo** que transportam a linfa dos membros inferiores e órgãos pélvicos e parte inferior do abdome. O **tronco intestinal** transporta a linfa do estômago, baço, pâncreas, de parte do fígado e do intestino. O **ducto torácico** segue trajeto para cima em direção ao coração e se curva por trás da bainha carotídea esquerda e termina na junção da veia subclávia esquerda com veia jugular interna esquerda, indo se misturar ao sangue que chega ao coração pelo átrio direito. O **orifício de saída** apresenta um par de válvulas que impede o fluxo sanguíneo para o interior do ducto torácico.

Ducto linfático direito

É um **vaso bem menor em extensão que o ducto torácico**, apresenta 4 cm de comprimento e fica sobre o músculo escaleno anterior. Esse ducto recebe a linfa da metade superior do lobo direito do fígado, do pulmão direito e da pleura, do lado direito do coração, do braço direito, do lado direito da cabeça, pescoço e do tórax. O **ducto linfático direito** vai terminar na junção da veia subclávia direita com veia jugular interna direita, indo se misturar ao sangue que chega ao coração pelo átrio direito. O **orifício de saída** apresenta duas válvulas semilunares que impedem o fluxo sanguíneo para o interior do ducto linfático.

SISTEMA LINFÁTICO E ÓRGÃOS LINFOIDES

Linfáticos da cabeça e pescoço

Constituem-se em conjunto de linfáticos localizados no **couro cabeludo, na orelha, na face, na cavidade nasal, na boca, nas tonsilas, na língua**. Os **linfáticos da boca** estão localizados nas gengivas, palato duro, palato mole, soalho de boca e bochechas. Esses vasos linfáticos vão para os **linfonodos submandibulares, cervicais profundos superiores, subparotídeos, retrofaríngeos e submentonianos**. Os grupos de **linfonodos da cabeça** são o **occipital, o auricular anterior, o auricular posterior, o parotídeo, o facial, o facial profundo, lingual e o retrofaríngeo**. Os grupos de **linfonodos do pescoço** são o **submandibular, o submentoniano, o cervical superficial, o cervical anterior e o cervical profundo**. Os **cervicais profundos** podem ser **superiores e inferiores**. Os **linfonodos cervicais profundos superiores** estão acima do músculo esternocleidomastóideo e drenam a linfa da parte occipital do couro cabeludo, da orelha, parte da língua, vias aéreas superiores, palato e esôfago. Os **linfonodos cervicais profundos inferiores** ficam nas proximidades da veia subclávia e drenam a linfa da parte posterior do couro cabeludo, e da parte superficial da região peitoral.

Linfonodos do membro superior

Nos membros superiores se encontram duas regiões que são **superficial e profunda**. Os **linfonodos superficiais** são poucos, e os principais são **supratrocleares** (acima dos epicôndilos mediais do úmero) e **deltopeitorais** (entre o peitoral maior e o deltoide). Os **linfonodos do plano profundo** são mais numerosos e se encontram na axila. Esses linfonodos são divididos nos **grupos lateral, anterior ou peitoral, posterior ou subescapular, central e medial ou subclavicular**. Os **linfonodos laterais** vão drenar a linfa de todo braço. Os **linfonodos peitorais** vão drenar a linfa da região de mama. O **grupo posterior** drena a linfa da região posterior de tórax e dos músculos da nuca. Os **linfonodos centrais** vão drenar a linfa para o grupo subclavicular. O **grupo subclavicular** drena a porção periférica da mama.

Linfonodos do tronco (tórax e abdome)

Os linfonodos do tórax estão localizados **na mama, no tórax, intercostais e no diafragma**. Os **linfonodos da mama** vão drenar nos linfonodos peitorais da axila. Os **linfonodos da parede torácica** são profundos e podem ser divididos em três grupos que são **linfonodos dos músculos, linfonodos intercostais e linfonodos do diafragma**. O **grupo intercostal** drena os músculos intercostais para região dos linfonodos esternais. Os **linfonodos do diafragma** podem ser divididos em **três grupos** que são: **anterior, médio e posterior**. Os **linfonodos do tórax** podem ser divididos em **parietais e viscerais**. Os **parietais** são **esternais, intercostais, diafragmáticos**. Os **linfonodos viscerais** são os **linfáticos do coração e pericárdio, os linfáticos dos pulmões e pleura, os linfáticos do timo e os linfáticos do**

esôfago. Os linfáticos das vísceras são os mediastinais anterior e posterior e os traqueobrônquicos.

Os **linfáticos do abdome** podem ser divididos nos **grupos superficial e profundo**. O **grupo superficial** vai drenar a região abaixo do umbigo. Na região posterior (glútea) os linfáticos vão terminar nos **linfonodos inguinais superficiais e subinguinais**. O **grupo profundo** pode ser dividido em **linfonodos parietais e linfonodos viscerais**. Os **principais linfonodos parietais** são o **ilíaco externo, o ilíaco comum, o epigástrico, o ilíaco interno, os sacrais, os pré-aórticos e os lombares**. Os **linfáticos das vísceras** são os **linfonodos do estômago, do duodeno, do omento, do jejuno e íleo, do ceco e apêndice, cólon, ânus e reto, fígado, vesícula biliar, pâncreas, hepático, pancreaticoduodenal**. Os **linfáticos do jejuno e íleo** são chamados de **láteos**, porque apresentam uma coloração branca leitosa devido à presença de quilomicrons, derivados da digestão de gorduras. Os **Linfáticos dos órgãos sexuais** são localizados nos **testículos, ducto deferente, nas vesículas seminais, no ovário, nas tubas uterinas, no útero e na vagina**.

Linfáticos do membro inferior

Os linfáticos dessa região podem ser divididos em **superficiais e profundos**. Os **superficiais** são divididos em **grupo medial e grupo lateral**. O **grupo medial** existe em maior quantidade vão desde a região a parte interna do dorso do pé até a região inguinal e terminam no grupo subinguinal. Os **linfonodos profundos** localizam na fáscia lata e existem em menor quantidade que os superficiais. Os **linfonodos do membro inferior** podem ser divididos em **três grupos** que são **linfonodo tibial anterior, linfonodos poplíteos e linfonodos inguinais**. O **linfonodo proximal** do grupo inguinal é chamado de **linfonodo de Rosenmüller** e se encontra no canal inguinal.

Baço

O **baço** tem forma oval, está localizado no hipocôndrio esquerdo e tem entre outras funções, a importância na filtração do sangue, além de desempenhar a função imunológica, de destruição de hemácias velhas e de armazenamento de sangue. Esse órgão apresenta uma coloração vermelho-azulada, possui 12,5 cm de comprimento, 7,5 cm de largura, 3 cm de espessura e sua massa pode variar de 100-250 g a depender do sexo, idade e biótipo.

O baço apresenta **duas faces** que são **diafragmática e visceral**. A **face diafragmática** está voltada para cima. A **face visceral** apresenta três porções que são **gástrica, renal e cólica** pela relação que apresenta com esses órgãos. Esse órgão apresenta **duas margens** que são **anterior e posterior** e **duas extremidades** ou **polos** que são **anterior** (mais arredondada) e **posterior** (mais aguda). O **ligamento frenocólico** liga o baço à flexura cólica esquerda.

SISTEMA LINFÁTICO E ÓRGÃOS LINFOIDES

O **hilo ou raiz do baço** é o local de entrada e saída de estruturas e fica na face gástrica. No hilo do baço se observam as seguintes estruturas que são a **artéria esplênica, veia esplênica, vasos linfáticos esplênicos** e o **nervo esplênico**, derivado do plexo celíaco.

O baço é um órgão intraperitoneal e apresenta **dois tipos de polpas** que são a **polpa branca e polpa vermelha**. A **polpa branca** apresenta tecido linfoide e diminui ao longo da vida. A **polpa vermelha** possui seios venosos que aumentam durante a vida, acumula sangue.

Timo

É um órgão linfático, achatado, com **dois lobos**, situado na região anterior do mediastino, a frente do coração e por trás do esterno. Esse órgão apresenta **duas faces** que são **diafragmática e visceral**. A **face diafragmática** está voltada para o músculo diafragma. A **face visceral** se relaciona com o rim esquerdo, estômago e colo transversal. O **timo** tem uma coloração rosa-acinzentada e aumenta de tamanho até a puberdade, e em seguida, diminui ao longo da vida. De forma que um adulto apresenta apenas resquícios tímicos.

O timo apresenta **dois lobos laterais** que são **direito e esquerdo**, possui comprimento de 5 cm, largura de 4 cm e 0,6 de espessura. Esse órgão apresenta a função de **glândula endócrina**, pois produz a timosina, hormônio importante na maturação dos linfócitos T. O timo apresenta numerosos **lóbulos** de 1 mm, que divide os **lobos laterais do órgão**. A **medula tímica** apresenta os **corpúsculos de Hassal**, que células epiteliais queratinizadas e apresentam funções pouco esclarecidas.

A **irrigação** do timo é provida por artérias derivadas da torácica interna e das tireoideas. A **drenagem venosa** é proporcionada pela veia tímica para as veias braquiocefálica esquerda e tireoideas. Os **linfáticos** drenam para os linfonodos mediastinais superiores. Os **nervos** são provenientes do décimo par de nervo craniano (nervo vago) e do sistema nervoso autônomo.

Tonsilas

As tonsilas são pequenas estruturas linfoides localizadas na região de cabeça e pescoço. Essas estruturas podem ser de **três tipos** que são **tonsila faríngea, tonsila palatina e tonsila lingual**. A **tonsila faríngea** é denominada de **adenóide** e está localizada na nasofaringe. A **tonsila palatina** é conhecida como **amígdalas** e está localizada na parede lateral da orofaringe. A **tonsila lingual** está localizada na parte posterior do dorso lingual, por trás do sulco terminal da língua.

SISTEMA RESPIRATÓRIO

É responsável pela captação do oxigênio atmosférico e a eliminação do gás carbônico para o ambiente, num processo denominado de hematose. Esse sistema se forma a partir da **quarta semana**, de uma evaginação do intestino primitivo, o **divertículo respiratório**, que na sequência do desenvolvimento dará origem ao broto dos pulmões.

O sistema respiratório pode ser didaticamente dividido em vias aéreas superiores (do nariz a laringe), vias aéreas inferiores (da traqueia aos alvéolos) e pelos pulmões.

Vias aéreas superiores

Nariz

Apresenta um formato semelhante a uma pirâmide com base inferior. Observam-se em sua **base** a presença de dois orifícios arredondados, as **narinas**, por onde se dão a entrada e saída de ar dos pulmões. O interior do nariz é denominado de **vestíbulo** e apresenta pelos chamados de **vibrissas** que têm a função de filtragem de ar. O vértice (parte superior da pirâmide) é chamado de **raiz do nariz**, a borda mediana longitudinal, popularmente conhecida por “pau da venta”, é denominada de **dorso do nariz**, as faces laterais são as **asas do nariz**, a ponta do nariz é o **ápice do nariz** (Fig. 5.1).

O nariz está situado na **abertura piriforme** e sobre a região monta o seu arcabouço formado por **ossos, músculos, cartilagens, pele, tecido conjuntivo**. Os **músculos do nariz** são o **nasal, depressor do septo e o prócero**. Os **ossos nasais** formam o esqueleto externo do nariz. Os **ossos vômer** e a **lâmina perpendicular do etmóide** vão compor o septo interno do nariz. As **cartilagens** podem ser divididas em **três grupos** que são as **cartilagens alares maiores e as alares menores** (situadas nas asas); as **cartilagens laterais** (situadas margem inferior dos ossos nasais) e as **cartilagens do septo nasal** (situadas no septo).

A **irrigação** do nariz provém dos ramos da **artéria facial**, chamados **alar e septal**. A **drenagem venosa** deriva das veias que confluem para **veia facial anterior** e para **veia oftálmica**. A **inervação** deriva dos ramos **infratroclear e nasociliar** do **nervo facial**.

SISTEMA RESPIRATÓRIO

Cavidade nasal

A cavidade nasal, também chamada de fossas nasais, é uma câmara pneumática que apresenta **duas regiões: olfatória e respiratória**. A **região olfatória** no ser humano é pouco desenvolvida, logo, limita-se apenas a concha nasal superior. A **região respiratória** compreende o restante da cavidade nasal. Essa cavidade apresenta **duas paredes** que são **parede lateral e parede medial**.

Na **parede lateral** se observam elevações alongadas, os **cornetos ou conchas nasais: superior, média e inferior**. Entre essas projeções, visualizam-se depressões em forma de sulcos, os **meatos**. Entre as conchas nasais superior e média, o **meato superior**; entre as conchas nasais média e inferior, o **meato médio** e abaixo da concha nasal inferior, o **meato inferior**. Acima da concha nasal superior se ver o **recesso esfenotmóidal**, local de desembocadura do seio esfenoidal.

No **meato superior** desembocam as células etmoidais posteriores. No **meato médio** encontram-se a **bula etmoidal** e o **hiato semilunar**. A **bula etmoidal** é o local do desembocadura das células etmoidais médias. O **hiato semilunar** se abre no **infundíbulo**, local onde desembocam as **células etmoidais anteriores**. Os **seios frontal e maxilar** desembocam no **meato médio**. No **meato inferior** ocorre o desembocadura do **ducto lacrimonasal** ou **nasolacrimal** (Fig. 9.1).

Na **parede medial**, o **septo** frequentemente se encontra **desviado** para um dos lados, ampliando um dos lados e estreitando o outro. Isso pode levar a dificuldades na respiração, podendo levar ao favorecimento de patologias inflamatórias e infecciosas nas fossas nasais que podem ser solucionadas através de **cirurgia de correção de septo**.

O **teto da cavidade nasal** apresenta-se **dividido em partes** de acordo com a composição óssea em **esfenoidal, etmoidal, frontal e nasal**. O **assoalho** tem formato côncavo, sendo formado pelo processo horizontal do osso palatino e pelo processo palatino da maxila.

A **irrigação** da cavidade nasal provém das artérias etmoidais anterior e posterior. A **drenagem venosa** deriva de veias menores que desembocam na veia esfenopalatina ou veia facial anterior. A **inervação** da região é atribuída aos nervos nasociliar, alveolar anterior, nasopalatino e o palatino anterior.

Seios paranasais

Seios são cavidades pneumáticas de alguns ossos do crânio como **frontal, maxilar, esfenóide e etmóide**.

Seios frontais

Localizados na junção dos arcos superciliares, divididos entre si por um septo. Esses seios têm um volume aproximado de 20 cm³. Os **seios frontais** desembocam no **meato médio** das fossas nasais. Esses seios se formam ao longo do desenvolvimento pós-natal, logo não estão presentes no nascimento e chegam

a atingir o máximo do tamanho na adolescência.

Seios maxilares

Os **seios maxilares** são chamados de **antro de Highmore**. Esses são os maiores seios da face, podendo atingir um volume de 50 cm^3 e também o único existente ao nascimento. O seio maxilar apresenta uma base que corresponde parede lateral das fossas nasais, um ápice que fica no processo zigomático, um teto que se encontra o canal infraorbital e um assoalho que corresponde ao processo alveolar da maxila. As raízes dos dentes molares superiores guardam íntima relação com o assoalho desse seio. Nesse caso, extrações dentárias (exodontias) nos molares superiores podem, inadvertidamente, causar uma comunicação buco-sinusal que levará a uma fistula e sinusite nesse seio. O **seio maxilar** desemboca no **meato médio** e atinge o máximo de desenvolvimento após a finalização da dentição permanente.

Seios esfenoidais

Localizam-se no interior do corpo do osso esfenóide. Os seios esfenoidais podem atingir um volume de 10 cm^3 . Os **seios esfenoidais** se comunicam com o **recesso esfenoetmoidal** e atingem o maior tamanho na adolescência.

Seios etmoidais

Os seios etmoidais são chamados de **células etmoidais** e são divididos em **três grupos: anterior, média e posterior**. Essas células formam o **labirinto etmoidal** e se localizam entre as cavidades nasais e orbitais no interior do osso etmoidal. Os **grupos anterior e médio** desembocam no **meato médio** e o **grupo posterior** desemboca no **meato superior**. Como existe o **recesso esfenoetmoidal**, algumas dessas células podem desembocar no seio esfenoidal.

Faringe

A faringe tem formato de um tubo muscular, mais alongado no sentido lateral que ventro-dorsal, faz parte de dois sistemas, respiratório e digestório e possui 13 cm de comprimento. A **faringe** se divide em **três partes** que são **nasal, oral e laríngea**. A **parte nasal** é chamada **nasofaringe** e possui epitélio respiratório. Essa região se comunica com a cavidade nasal através das **coanas** e apresenta o **ósteo faríngeo da tuba auditiva** que se comunica com o **ouvido médio**. Ainda apresenta a **tonsila faríngea** que quando aumentada na infância se chama adenóide. A **parte oral** é denominada de **orofaringe** e apresenta epitélio estratificado. Essa região se comunica com a cavidade bucal através do **istmo das fauces**. A **parte laríngea** é denominada de **laringofaringe** e se comunica com a laringe através do **ádito da laringe** (Fig. 9.1).

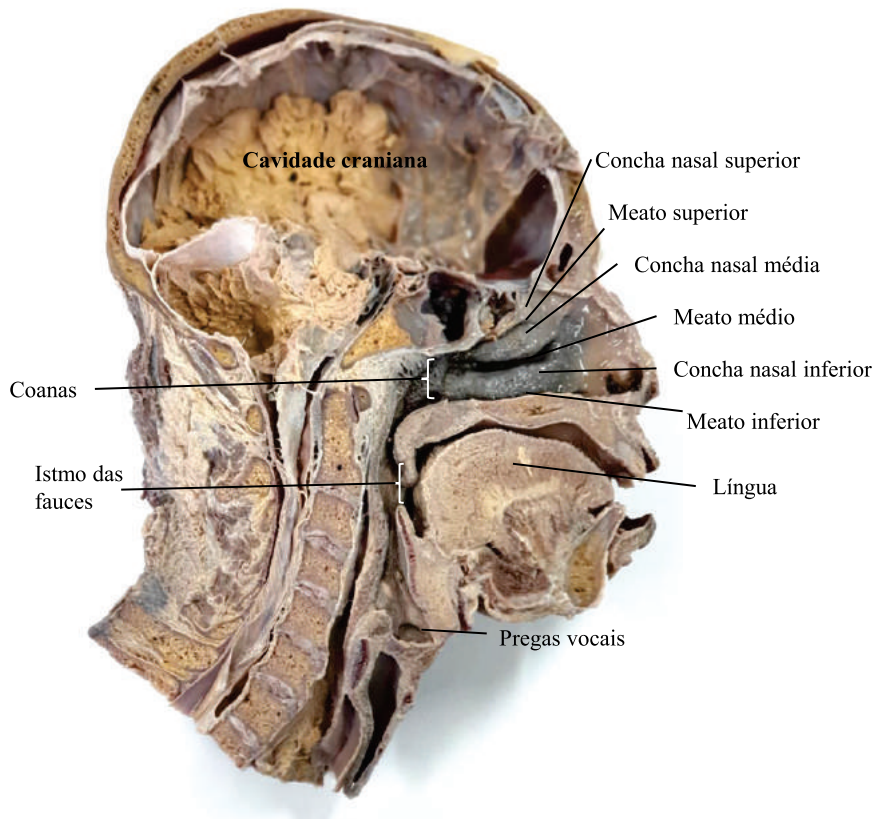


Figura 9.1: Hemiface esquerda.

Os músculos da faringe são os **constritores superior, médio e inferior**, que suas ações causam diminuição do diâmetro da luz da faringe; o **estilofaríngeo** que se liga ao processo estilóide; o **salpingofaríngeo** que se liga a cartilagem da tuba auditiva e o **palatofaríngeo** que se liga a borda posterior do palato duro. Esses músculos movimentam a faringe no sentido transversal aumentando a sua luz durante a deglutição.

A **irrigação sanguínea** da faringe deriva da carótida externa, artéria faríngea ascendente, maxilar e lingual (parte superior) e dos ramos da artéria tireoidea inferior (parte inferior). A **drenagem venosa** provém das veias faciais, linguais e do canal pterigóideo que convergem para veia jugular interna. A **drenagem linfática** é direcionada para os linfonodos retrofaríngeos e jugulares, principalmente. A **inervação** deriva dos plexos faríngeo, laríngeo externo e recorrente e dos nervos glossofaríngeo e vago.

Laringe

A laringe é um tubo que comunica a faringe com a traquéia. Esse conduto apresenta cartilagens e é o local no qual a voz é produzida pela vibração das **pregas vocais**. Apesar de existirem diferenças sexuais, em média, o comprimento da laringe está em torno de 40 mm e o seu diâmetro lateral é maior que o diâmetro

anteroposterior (Fig. 9.1).

A **irrigação** da laringe provém das artérias laríngeas superior e inferior. A **drenagem venosa** ocorre através das veias laríngeas superior e inferior que desembocam nas veias tireoideas superior e inferior e que drenam na jugular interna e tronco venoso braquiocefálico, respectivamente. A **inervação** parassimpática se dá pelo nervo laríngeo recorrente e a simpática pelo gânglio cervical posterior e a motora pelo nervo laríngeo superior.

Na puberdade, as cartilagens da laringe crescem mais no sexo masculino, de tal forma que, a cartilagem tireoidea forma a **proeminência laríngea** ou **pomo de Adão**. Existem **nove cartilagens** na laringe, **três são ímpares e três são pares**. As **cartilagens ímpares** são **tireóide, cricóide e epiglote**. As **cartilagens pares** são **aritenóides, corniculadas, cuneiformes**.

Cartilagens ímpares

Tireóide

Essa cartilagem hialina em forma de escudo ou “V” é a maior das nove cartilagens. A cartilagem tireóide é formada por duas lâminas quase quadrangulares que se juntam no centro, formando uma projeção mais evidente no sexo masculino, o **pomo de Adão ou proeminência laríngea**. Na **face posterior** da cartilagem em questão existem projeções denominadas de **cornio superior** e **cornio inferior**.

Os músculos **esternotireóideo, tiro-hióideo e constritor inferior** se inserem na linha oblíqua na face externa da cartilagem tireoidea. A **borda superior** é biconvexa anteroposteriormente, nela se observa a incisura tireóidea superior e a **borda inferior** que é côncava na parte posterior, apresenta o ligamento cricotireóideo.

Cricóide

Significa anel, está situada inferiormente à cartilagem tireóide, ligando-se com a mesma através do ligamento cricotireóideo. Essa cartilagem hialina é menor, mais espessa que a cartilagem tireóide, apresentando **duas partes** que são a **lâmina e o arco**. A **lâmina** é comprida e fica na face posterior. Essa apresenta 3 cm de altura e nela se insere ligamentos do esôfago. O **arco** é delgado e localizado na face anterior, apresenta uma convexidade e nele se inserem os músculos cricotireóideo e constritor inferior.

Epiglote

Essa cartilagem elástica tem a forma de uma folha peciolada e se prende na face interna da cartilagem tireóide através do pecíolo epiglótico. A **epiglote**, que está localizada atrás da raiz da língua, tem a função de fechar as vias aéreas durante a deglutição. A **face anterior** apresenta **três depressões**, as **pregas**

SISTEMA RESPIRATÓRIO

glossoepiglóticas. A **face posterior** está voltada para as vias aéreas e apresenta epitélio respiratório (pseudoestratificado cilíndrico ciliado com células caliciformes).

Cartilagens pares

Aritenóides

São duas cartilagens situadas na margem superior da cartilagem cricóide. As aritenóides apresentam uma forma de pirâmide com **três faces, três ângulos, um ápice, uma base e dois processos** que são **muscular e vocal**. As **faces** se dividem em **medial, ventrolateral e posterior**. A **face posterior** é triangular e lisa, **face ventrolateral** e rugosa e convexa e a **face medial** é lisa e fina. As **bases** das cartilagens se articulam com a cartilagem cricóide e seu ângulo ventral apresenta uma projeção o processo vocal, onde se fixa o ligamento vocal. O **processo muscular** fica na lateral posterior da cartilagem. O **ápice** da cartilagem é agudo e se relaciona com as cartilagens cuneiformes.

Cuneiformes

São em número de duas cartilagens alongadas, em forma de cunha, situadas às frentes das cartilagens aritenóides.

Corniculadas

São duas pequenas cartilagens cônicas e elásticas que ficam acima das cartilagens aritenóides e se articulam com elas.

Ligamentos da Laringe

Podem ser denominados de **extrínsecos e intrínsecos**. Os **ligamentos extrínsecos** ligam as cartilagens tireóide e epiglote ao osso hióide e a cartilagem cricóide a traquéia. Os **ligamentos intrínsecos** ligam as cartilagens entre si.

A **membrana tireohiódea** se localiza entre a incisura tireóidea superior e o corpo do osso hióide. O **ligamento tireohiódeo mediano** se liga ao corpo do hióide. Os **ligamentos tireohiódeos laterais** ligam a borda posterior da membrana tireohiódea ao corno maior do hióide e ao corno superior da cartilagem tireóide.

O **ligamento cricotireóideo mediano** faz parte do **cone elástico** (membrana cricotireóidea) e liga as cartilagens cricóide e tireóide. O **ligamento cricotraqueal** liga a cartilagem cricóide ao primeiro anel da traquéia. O **ligamento tireoepiglótico** conecta a epiglote ao ângulo da cartilagem epiglote. O **ligamento hioepiglótico** serve de ligação entre o corpo do osso hióide a face anterior da epiglote.

Interior da laringe

Internamente, a laringe pode ser dividida em **três regiões** que são o **vestíbulo** (mais cranial), a **glote** e a **cavidade infraglótica** (mais caudal). O **vestíbulo** fica acima das pregas e se apresenta com formato triangular. A **glote** fica delimitada pelas pregas, na região denominada de **ventrículos da laringe**. As **pregas superiores**, denominadas de **pregas vestibulares** ou **falsas pregas vocais**, constituem-se em dobras de mucosa que formam os ligamentos vestibulares. As **pregas inferiores** são chamadas de **pregas vocais** ou **ligamentos vocais**. A **cavidade infraglótica** é a região laríngea que fica abaixo das pregas vocais. A **rima da glote** é uma fenda alongada anteroposteriormente que se forma entre as pregas.

Músculos da Laringe

Os músculos da laringe têm a função de regular o diâmetro da glote (dilatando ou contraindo) e na regulação na tensão das pregas vocais. São eles o **cricotireóide**, **cricoaritenóideo posterior**, **cricoaritenóideo lateral**, **aritenóideo** e **tireoaritenóideo**.

Cricotireóide

Esse músculo tem forma quadrangular. O cricotireóide se **origina** na cartilagem cricóide e se divide em **dois ventres** que são **parte oblíqua** e **parte reta**. As fibras da **parte oblíqua** e as fibras da **parte reta** do músculo vão se **inserir** no corno inferior e borda inferior da tireóide, respectivamente.

Cricoaritenóideo posterior

Esse músculo é maior que o cricoaritenóideo lateral e se **origina** na face dorsal da cartilagem cricóide e se **insere** na cartilagem aritenóide.

Cricoaritenóideo lateral

Esse músculo tem formato alongado. O cricoaritenóideo lateral se **origina** na parte superior do arco da cartilagem aritenóide e se **insere** no processo muscular da cartilagem aritenóide.

Aritenóideo

O aritenóide se localiza na face dorsal da cartilagem aritenóide e se **origina** na face dorsal da cartilagem aritenóide e se **insere** na cartilagem aritenóide oposta. Esse músculo apresenta **duas partes** que são o **aritenóide oblíquo** e o **aritenóide transverso**. O **aritenóide oblíquo** é mais externo, forma dois ventres musculares que se cruzam como um “X”. O **aritenóide transverso** segue de forma transversa ao longo das duas cartilagens aritenóides.

Tireoaritenóideo

SISTEMA RESPIRATÓRIO

Esse músculo está situado na lateral da prega vocal. O tireoaritenóideo tem **origem** no ângulo da cartilagem tireóide e se **insere** na base da cartilagem aritenóide. Às vezes, algumas fibras do músculo podem se **inserir** no processo vocal da cartilagem aritenóide, passando a ser chamado de músculo vocal e que se prende ao ligamento vocal.

Vias aéreas inferiores

Traqueia

A traqueia é um tubo de 10 a 12 cm, formado por 16 a 20 cartilagens hialinas em forma de “C” ou ferradura e que se estende da laringe (cartilagem cricóide) até o início dos brônquios, que fica próximo do final da quarta vértebra torácica. As cartilagens em forma de “C” são unidas pelos **ligamentos anulares**. Apesar de ser um tubo, possui um achatamento na parte posterior (parede membranácea) que corresponde ao **músculo traqueal**. Ao final da traquéia existe uma projeção para a luz na bifurcação para os brônquios denominada de **Carina da traqueia** (Fig. 9.2).

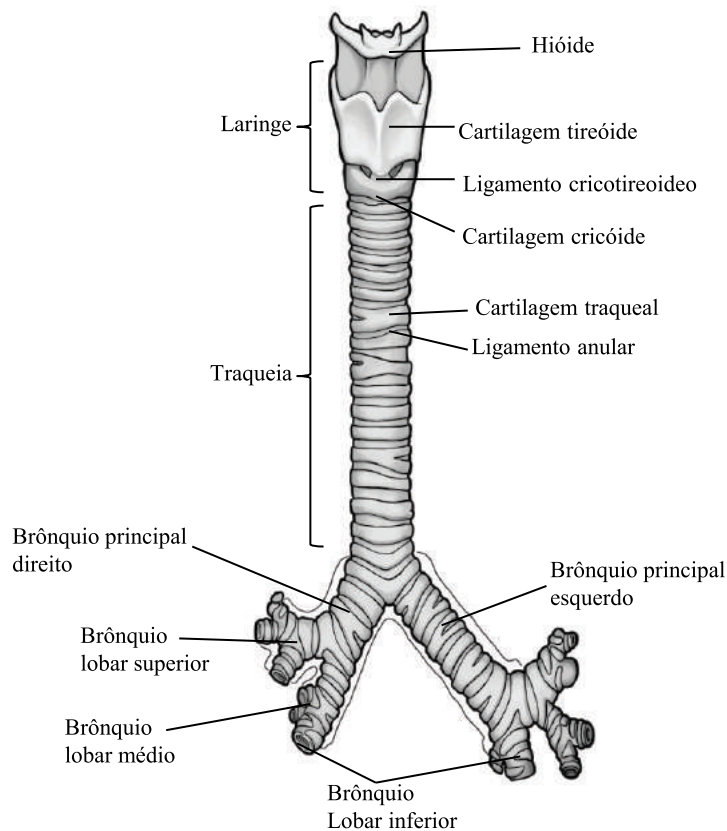


Figura 9.2: Laringe, traqueia e brônquios (principais e secundários).

A **face anterior** da traquéia se relaciona com o **istmo da glândula tireóide, veia e artéria tireóidea**. Na **região do tórax** se relaciona com o **manúbrio do esterno, timo e parte dos vasos da base**

do coração. A **face posterior** se relaciona com o esôfago. Nas **faces laterais** entram em contato com as artérias carótidas comuns, artérias tireoideas e nervo recorrente. Na cavidade torácica, localiza-se no mediastino superior.

As **artérias** da traquéia são ramos das artérias bronquiais, torácicas internas e tireoidea inferior. As **veias** vão terminar nas veias tireoideas inferiores. Os **nervos** são o vago (NC X), laríngeos recorrentes e tronco simpático.

Brônquios

São estruturas tubulares que se formam a partir da bifurcação no final da traquéia. Os brônquios podem ser de **três tipos** que são **primários (principais), secundários (lobares) e terciários (segmentares)** (Fig. 9.2).

O **brônquio principal direito** é mais largo e curto, com aproximadamente 2,5 cm de comprimento. A **veia ázigos** está sobre o brônquio principal direito e artéria pulmonar a sua frente. Esse brônquio se trifurca dando origem aos **brônquios lobares direitos: brônquio lobar superior, brônquio lobar médio e brônquio lobar inferior**. O **brônquio lobar superior** vai se trifurcar em **brônquios segmentares** (ramos apical, anterior e posterior). O **brônquio lobar médio** vai se bifurcar em **brônquios segmentares** (ramos lateral e medial). O **brônquio lobar inferior** vai se dividir em **cinco brônquios segmentares** (ramos basilar anterior, basilar posterior, basilar lateral, basilar medial e superior).

O **brônquio principal esquerdo** tem diâmetro menor, mas com comprimento maior, de 5 cm. Esse brônquio cruza pela frente estruturas como esôfago e aorta torácica. O brônquio principal esquerdo se bifurca em brônquios **lobares esquerdos: brônquio lobar superior e brônquio lobar inferior**. O **brônquio lobar superior** vai se dividir em **quatro brônquios segmentares** (ramos apicoposterior, anterior, lingular superior e lingular inferior). O brônquio **lobar inferior** vai se dividir em **cinco brônquios segmentares** (ramos basilar anterior, basilar posterior, basilar lateral, basilar medial e superior).

As **artérias** dos brônquios são as bronquiais direita e esquerda. As **veias** são as bronquiais direita e esquerda. Os **nervos** partem do NC X (Vago), do Recorrente e plexo simpático.

Bronquíolos

São cerca de 300.000 (trezentos mil) estruturas tubulares microscópicas ou quase que se seguem aos brônquios. Os **bronquíolos** podem ser **terminais** ou **respiratórios**. Os **bronquíolos terminais** não apresentam cartilagens (apresentam músculo liso e tecido conjuntivo), servem para condução do ar na respiração e apresentam epitélio simples cúbico ciliado, com células de Clara. Os **bronquíolos respiratórios** também não apresentam cartilagem (apresentam músculo liso e tecido conjuntivo), mas

SISTEMA RESPIRATÓRIO

apresentam alvéolos em sua parte interna, logo, nesse local já é possível à realização de trocas gasosas pela hematose.

Alvéolos

São estruturas semelhantes a favos de mel encontrados no parênquima pulmonar e que servem para **hematose ou troca gasosa**. Cada pulmão possui aproximadamente 300 milhões de alvéolos e uma superfície de troca de 140 m^2 . A parede que divide os alvéolos vizinhos é denominada de **septo alveolar**. Esse septo apresenta **células septais, pneumócitos do tipo I e pneumócitos do tipo II**. As primeiras células são de coesão, pois apresentam **junções oclusivas** que impedem a entrada de líquidos intersticiais no interior dos alvéolos. As últimas produzem o **surfactante pulmonar**, substância capaz de **diminuir a tensão superficial** entre ar-alvéolo, favorecendo as trocas respiratórias. Alguns arranjos são comuns entre os alvéolos, como **saco alveolar e ducto alveolar**.

Pulmões

São órgãos elásticos e efetivos da respiração que se localizam no mediastino, na cavidade torácica. Os pulmões são caracterizados pela presença de milhões de alvéolos, que são semelhantes a favos de mel, e são os locais da hematose (Fig. 9.3).

Existem diferenças sexuais, de forma que, os pulmões masculinos são maiores e mais pesados que as mesmas vísceras femininas. Apesar de existirem variações, pode-se afirmar que o volume corrente, volume que sai e entra nos pulmões em condições de repouso, chega a 500 ml. Outro dado importante é a área respiratória total de 70 a 140 m^2 .

Os pulmões tem forma de uma pirâmide cônica e apresenta **um ápice, uma base, três bordas e duas faces**. O **ápice** é arredondado e está situado em nível da primeira costela. A **base** tem forma côncava e repousa sobre o músculo diafragma. As **bordas** podem ser **inferior, anterior e posterior**. A **face costal** é convexa e entra em contato com as costelas. Na **face mediastinal** se observa a **raiz do pulmão, o hilo pulmonar**, por onde entram ou saem estruturas do pulmão.

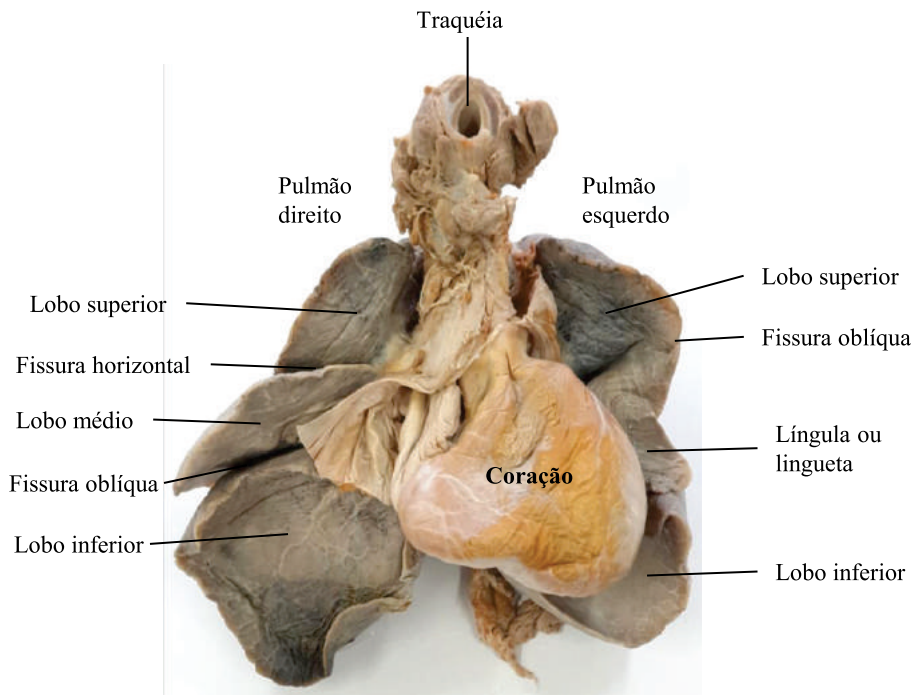


Figura 9.3: Pulmões e coração

Pulmão direito

O pulmão direito é maior e mais pesado, podendo chegar a 630 g. No **pulmão direito** se encontram **três lobos** que são o **lobo superior**, o **lobo médio** e o **lobo inferior**. Apresenta **duas fissuras** que são a **fissura horizontal** e a **fissura oblíqua**. Na **face mediastinal**, acima do hilo, existe uma depressão, o **sulco para veia ázigos**. Outros sulcos são encontrados nessa face como o **sulco para veia cava inferior** e **sulco da artéria subclávia** e o **ligamento pulmonar**. Os componentes do **hilo do pulmão direito** são a **artéria pulmonar direita**, **brônquios lobares**, **duas veias pulmonares**. Esse pulmão apresenta **dez segmentos broncopulmonares** que são no lobo superior - **apical posterior** e **anterior**; no lobo médio - **lateral** e **medial** e no lobo inferior – **superior**, **basal medial**, **basal anterior**, **basal lateral** e **basal posterior** (Fig. 9.4).

Pulmão esquerdo

O pulmão esquerdo é menor pela projeção do ápice do coração que ocupa parte do espaço que seria destinado ao pulmão esquerdo e esse pesa aproximadamente 570 g. No **pulmão esquerdo** se encontram **dois lobos** que são o **lobo superior** e o **lobo inferior**. Apresenta apenas a **fissura oblíqua**. Na **face mediastinal** se observam sulcos como o **sulco da artéria subclávia esquerda**, o **sulco da veia braquiocefálica esquerda** e o **sulco da aorta**. Na **face anterior da margem inferior do lobo superior** existe uma projeção cárnea denominada de **língua ou lingueta do pulmão esquerdo**. Alguns autores

atribuem a origem da lingueta a resquílios do lobo médio. Os **componentes do hilo** desse pulmão são a **artéria pulmonar esquerda, brônquio, duas veias pulmonares**. Esse pulmão apresenta **nove segmentos broncopulmonares** que são no lobo superior – **ápico-posterior, anterior, superior e inferior** e lobo inferior – **superior, basal anterior, basal medial, basal lateral e basal posterior** (Fig. 9.4).

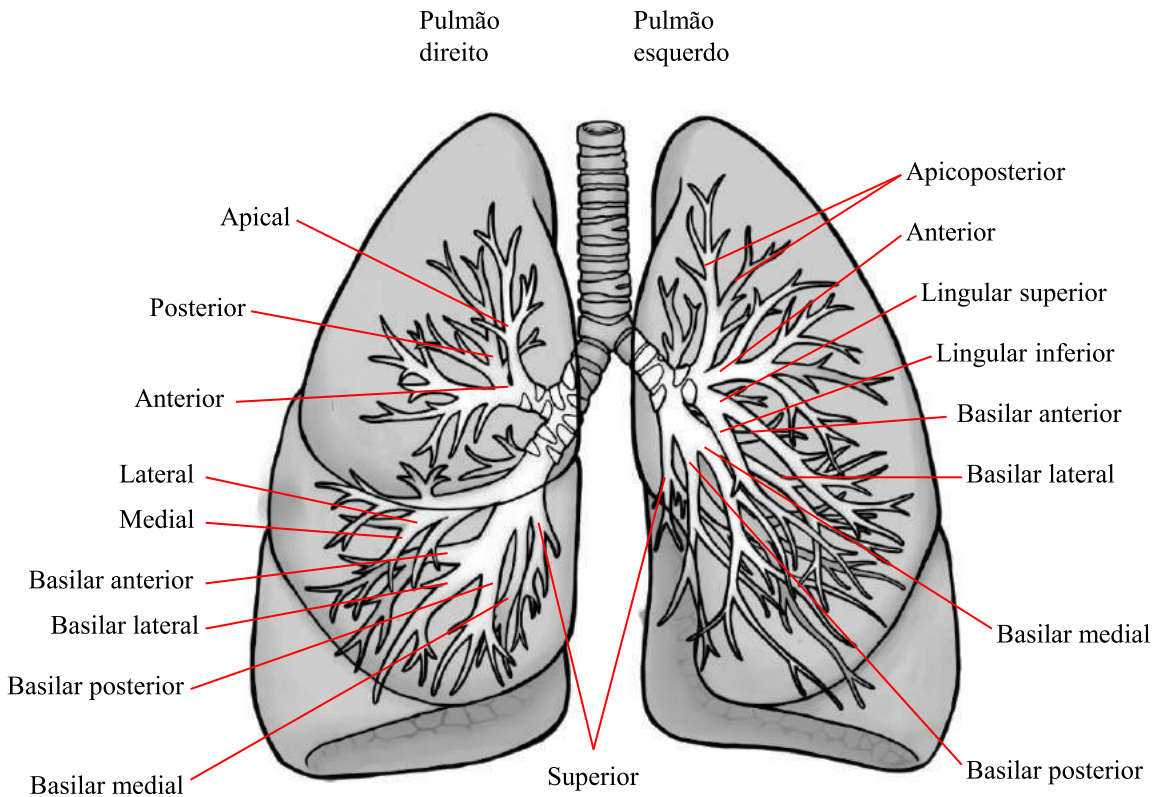


Figura 9.4: Pulmões e segmentos broncopulmonares.

Pleura

É a membrana serosa que envolve externamente cada pulmão e que emite ramos que se projetam entre as fissuras dos pulmões. A pleura é formada por **dois folhetos, parietal e visceral** que delimitam uma cavidade virtual, a **cavidade pleural**. Essa cavidade contém o **líquido pleural**, que facilita o deslizamento dos folhetos durante a dinâmica respiratória. A pressão na cavidade pleural é alta, de forma que a mesma não permite, em condições normais, o afastamento entre os folhetos, apenas o deslizamento deles. O **acúmulo anormal de líquidos no espaço pleural** é denominado de **derrame pleural**. O **derrame pleural** pode ser causado por insuficiência cardíaca, cirrose, pneumonia, embolia pulmonar, tuberculose, artrite reumatoide, lúpus e alguns tipos de câncer (metástase na pleura, linfomas).

SISTEMA DIGESTIVO

O sistema digestivo é responsável pela digestão e absorção dos alimentos, sendo formado pelo tubo gastrointestinal e pelas glândulas acessórias. Os segmentos desse sistema produzem hormônios que vão contribuir para o bom funcionamento da digestão dos alimentos. A **gastrina** é produzida pelo estômago e ajuda na liberação do ácido gástrico. A **secretina** e a **colecistocinina** agem estimulando os processos no duodeno, estimulando pâncreas e vesícula biliar e inibindo a gastrina. O pâncreas produz **insulina** com ação hipoglicemiante, **glucagon** com ação hiperglicemiante e **somatostatina** que tem ação inibitória no estômago, fígado, vesícula biliar e pâncreas. Didaticamente, esse sistema pode ser dividido em trato gastrointestinal e glândulas anexas.

Trato gastrointestinal (TGI)

É o segmento musculoso que transporta os alimentos desde a boca até expeli-los pelos ânus através da defecação, possui aproximadamente 9 m de extensão. O trajeto desse conduto é formado pela **cavidade bucal, faringe, esôfago, estômago, intestino delgado, intestino grosso, reto, canal anal e ânus**.

Cavidade Bucal

Essa cavidade se constitui na porta de entrada do sistema digestório. Nela encontramos o **vestíbulo, os lábios, as bochechas, os dentes, a gengiva, a língua, o palato (duro e mole) e o soalho**. Essa cavidade é delimitada anteriormente e lateralmente pelos **lábios e bochechas**, posteriormente pelo **istmo das fauces**.

Vestíbulo

O **vestíbulo** é formado pela cavidade delimitada pelos lábios e bochechas com a superfície externa dos dentes. A região delimitada pela parte interna dos dentes é denominada **cavidade bucal propriamente dita**.

Lábios

Os lábios fazem parte da porção anterior da boca e se dividem em **superior e inferior**. Eles formam

SISTEMA DIGESTIVO

a **rima bucal**, fazem o fechamento anterior da cavidade e são formados pelo **músculo orbicular dos lábios**. Os **cantos** (união) dos lábios formam a **comissura bucal direita e esquerda**. A **face externa** dos lábios é recoberta de pele. A **face interna** dos lábios é forrada por mucosa lisa e rosada.

O **lábio superior**, na face externa, mediana e subnasal, apresenta uma depressão vertical triangular de base inferior, o **filtro**. Na base do filtro existe uma pequena elevação o **tubérculo do lábio superior**. A **pele do lábio superior** apresenta pelos no homem. A região limite entre o lábio superior e as bochechas é o **sulco nasolabial**. O **lábio inferior** é separado do mento pelo **sulco mentolabial**. Acima desse sulco existe uma região que se forma pelos nos homens, conhecida popularmente de “**mosca**”.

Na **linha mediana da face interna dos lábios**, na parte superior do lábio superior e na parte inferior do lábio inferior, observam-se formações fibrosas que sobressaltam a partir dos **sulcos labiogengivais**, quando os lábios são esticados, os **frênulos labiais superior e inferior**. O **frênulo do lábio superior** é mais desenvolvido, e quando o mesmo se apresenta hipertrofiado, pode gerar problemas estéticos e fonéticos como diastemas, que dificulta o tratamento ortodôntico. Nesse caso, faz-se necessário uma **cirurgia de frenectomia**, antes de outros tratamentos odontológicos corretivos ou estéticos.

A **margem livre dos lábios** é recoberta de mucosa muito vascularizada e innervada, porém com ausência de glândulas. Essa região fica exposta ao meio ambiente e pode se tornar ressecada, apresentando rachaduras ou queimada pelo sol. A **queilite actínica** é a lesão nos lábios pela radiação solar, sendo considerada lesão de pele pré-maligna ou cancerizável.

Os **lábios** apresentam folículos pilosos, glândulas bucais, sebáceas, e sudoríparas. Os **músculos dos lábios** são o **orbicular dos lábios (constritor)**, **levantador do ângulo da boca, bucinador, depressor do lábio inferior, levantadores da asa do nariz e lábio superior, zigomático maior e menor, depressor do ângulo da boca e platisma**. Os lábios apresentam **três camadas** que são **cutânea, muscular-celular e mucosa**.

A **irrigação** dos lábios é provida pelas artérias labiais superiores e inferiores, derivadas da artéria facial. A **drenagem venosa** é realizada pelas veias cutâneas em direção à veia facial. A **inervação** se dá pelo nervo facial através dos ramos bucal, mental e infraorbitário. A **drenagem da linfa** dos lábios é direcionada para os linfonodos submandibulares e parotídeos inferiores.

Bochechas

Região de forma quadrangular na lateral da face. Os limites da bochecha são sulco nasolabial (anterior), borda anterior do ramo da mandíbula (posterior), linha oblíqua da mandíbula (inferior) e margem inferior do osso zigomático (superior).

A **face externa das bochechas** é recoberta por pele e a face interna é forrada pela mucosa bucal. A face externa tem formato variado a depender do biótipo, idade e situação bucal. A **face externa** se apresenta

convexa em crianças e em indivíduos obesos e côncava em adultos magros e pessoas edêntulas. A **face interna** é limitada nas margens superior e inferior pelo **sulco gengivo geniano** (região de fundo de saco), posterior a **rafe pterigomandibular** e adiante pelos lábios. Quase no centro da face interna, na mesma altura da coroa do segundo molar superior se observa o **ósteo do ducto da glândula parótida**.

A pele das bochechas apresenta pelos (barba) no caso dos homens, e glândulas sudoríparas e sebáceas em ambos os sexos. Na **face lateral** do músculo bucinador existem uma deposição de gordura denominada de **corpo adiposo da boca** (bola gordurosa de Bichat) que é bem desenvolvida nas crianças (sucção) e em pessoas obesas. O principal músculo das bochechas é o **bucinador**. Esse músculo é atravessado pelo ducto das glândulas parótidas, vasos sanguíneos, linfáticos e nervos.

A **irrigação** das bochechas se dá pelos ramos das artérias alveolar, bucal e transversa da face. A **drenagem venosa** ocorre através de veias que desembocam nas veias temporal superficial, facial e plexo pterigoideo. A **inervação** é realizada pelos nervos facial, bucal e infraorbital. A **drenagem linfática** da região é direcionada para os linfonodos submandibulares.

Palato

O palato é a parte superior da cavidade bucal. Ele é dividido em **palato duro**, mais anteriormente e pelo **palato mole**, posteriormente. Sua parte óssea é formada pelos ossos das maxilas e pelos palatinos. Apresenta em sua porção mediana, a **rafe palatina**. A **borda posterior do palato mole** se prende a faringe e forma o **véu palatino**. Existe um apêndice em forma de pêndulo que se destaca da borda posterior do palato mole, denominado de **úvula palatina**.

O **terço anterior do palato duro**, nas proximidades da rafe, existem estriações elevadas denominadas de **pregas ou rugosidades palatinas**. Essas pregas são singulares e pessoais, permanecem inalteradas por mais tempo no pós-morte, que as impressões digitais. Por isso, são usadas em papiloscopia, na odontologia legal na identificação de cadáveres.

A **irrigação sanguínea** do palato é feita pelas artérias palatina descendente e esfenopalatina. A **drenagem venosa** é feita através de veias satélites das artérias palatina descendente e esfenopalatina e terminam no plexo pterigoide. A **inervação** é feita pelos nervos palatino anterior e nasopalatino. A **linfa** da região é drenada para os linfonodos jugulares internos e subdigástricos.

Gengivas

As gengivas são regiões de tecido mole que cobrem os **processos alveolares** em ambas às arcadas dentárias e que podem ser acometidas por bactérias patógenas, causando-lhes inflamação/infecção, denominada genericamente de doença periodontal (gengivite). Essa enfermidade pode evoluir atingindo os tecidos de sustentação (ligamentos periodontal e osso alveolar), passando a se denominar periodontite. As gengivas apresentam o **sulco gengival** que é a depressão formada entre a gengiva e a superfície dos dentes.

SISTEMA DIGESTIVO

As **ameias** e as **papilas** são regiões da gengiva localizadas entre elementos dentários vizinhos.

A **gengiva** pode ser classificada em **aderente e marginal**. A **gengiva aderente** é definida por estar fortemente ligada ao osso através de feixes fibrosos que a mantém imóvel mesmo diante dos fortes movimentos da mastigação. A **gengiva marginal** (livre) é a parte da gengiva que circunda o colo dos dentes.

Língua

A língua é um órgão que executa inúmeras funções como degustação, fonação, mastigação e deglutição. Tem sua base inserida no assoalho da boca e possui as seguintes regiões: **raiz, ápice, ventre, dorso, forame cego, sulco terminal, bordas laterais, frênulo lingual**. As **papilas gustativas** são de quatro tipos: **filiformes, fungiformes, folhadas e circunvaladas**.

As **papilas filiformes** são pontiagudas, em maior número e espalhadas pelo dorso. As **papilas fungiformes** tem formato de fungo (basidiomiceto), são em menor número que as anteriores e também distribuídas pelo dorso. As **papilas folhadas** são alongadas, atrofiadas e se localizam na parte posterior das margens laterais da língua. As **papilas circunvaladas** são em número de 8 a 12, com formato circular e se localizam alinhadas em frente do sulco terminal.

No **interior das papilas fungiformes e das papilas circunvaladas**, encontram-se os **botões gustativos** que apresentam dois tipos de células: **células de sustentação e células gustatórias**. As **células gustatórias** são neurônios, com núcleo esférico no centro do pericário. O prolongamento periférico, que apresenta o pelo gustativo, dessas células se dirige para a abertura que é denominada **poro gustatório**. O prolongamento central se dirige para o polo basal fazendo sinapse com o nervo mielinizado, corda do tímpano (NC VII) ou glossofaríngeo (NC IX), que conduz o estímulo gustativo até o córtex cerebral.

Essa região apresenta **17 músculos**, nos quais **oito são pares e um é ímpar**. O **músculo ímpar é o longitudinal superior**, os demais, ou seja, **longitudinal inferior, genioglosso, hioglosso, estiloglosso, condroglosso, palatoglosso, transverso e vertical**, são todos pares.

A **irrigação** da língua é realizada pelas artérias são a lingual, a facial e a faríngea ascendente. A **drenagem venosa** é feita pela veia lingual profunda e pelas veias sublinguais. Os **nervos** da língua são o trigêmeo (NC V), o glossofaríngeo (NC IX), corda do tímpano (NC VII) e o hipoglosso (NC XII). A **linfa** da região é drenada para linfonodos jugulares internos, submandibulares e submentais.

Soalho da boca

O assoalho da boca é muito vascularizado chamado de **diafragma da boca**. Essa região é formada por tecidos mole, músculos e mucosa oral. Os músculos que formam o soalho bucal são os **supra-hióideos**

(digástrico, estilo-hióideo, milo-hióideo, gênio-hióideo).

A **glândula submandibular** está na fossa submandibular e medialmente se relaciona com os músculos milo-hióideo e hioglosso. A **glândula sublingual** está na fossa sublingual e se relaciona superiormente com a mucosa bucal e abaixo pelo músculo milo-hióideo e medialmente pelos músculos gênioglosso, gênio-hióideo e hioglosso.

Dentes

Os dentes são as estruturas duras da cavidade bucal com diferentes formas e funções. Os tipos de dentes são **incisivos, caninos, pré-molares e molares**. A dentição decídua apresenta 20 elementos (8 incisivos, 4 caninos, 8 molares) e a dentição permanente, possui 32 dentes (8 incisivos, 4 caninos, 8 pré-molares e 12 molares). Os dentes são mantidos nas suas posições através da ação dos **músculos orbicular dos lábios e bucinador** e internamente, pelos **músculos da língua**.

De acordo com a cronologia de erupção, é possível determinar a idade de uma criança se baseando nos dentes encontrados na cavidade bucal. Anatomicamente, os dentes podem ser divididos em **coroa, colo e raiz**. A **coroa** é a parte visível na cavidade bucal e o **colo** é o estreitamento. A **raiz** é a região que se insere na cavidade alveolar, contendo em sua superfície, o ligamento periodontal que se fixa as paredes internas dos alvéolos.

Os tecidos duros dos dentes são histologicamente divididos em **esmalte** (tecido mais mineralizado, com 96% de minerais), **dentina** (apresenta canalículos contendo os prolongamentos dos odontoblastos), **cemento** (tecido avascular semelhante ao osso) e **polpa** (feixe vasculonervoso dos dentes).

Especificidades dentárias

Cúspides

A face oclusal dos pré-molares e molares apresenta elevações piramidais quadrangulares que favorecem a trituração ou amassamento dos alimentos.

Sulcos

São depressões alongadas nas faces oclusais dos dentes pré-molares e molares que separam as cúspides.

Características dos dentes decíduos

Incisivos centrais decíduos

Eles são quatro dentes que se localizam na bateria anterior, de cada lado da linha sagital, um dente por quadrante. O **incisivo central superior** é maior que o incisivo lateral superior. Os incisivos superiores são maiores que os inferiores. A **erupção** dos **incisivos centrais superiores** ocorre por volta dos 9 meses e a **esfoliação**, com 7 anos. A **erupção** dos **incisivos centrais inferiores** ocorre por volta dos 7 meses e a **esfoliação**, com 6 anos. Apresentam duas faces que são **vestibular** (externa) e **palatina** (interna - incisivo superior) ou **lingual** (interna - incisivo inferior). As **raízes** desses dentes são **únicas** e têm formato cônico com achatamento anteroposterior (véstibulo-lingual) no superior e achatamento méso-distal no incisivo lateral.

Incisivos laterais decíduos

Eles são quatro dentes que se localizam na bateria anterior, na lateral dos incisivos centrais, um dente por quadrante. O incisivo lateral superior é menor que o incisivo central superior. A **erupção** dos **incisivos laterais superiores** ocorre por volta dos 11 meses e a **esfoliação**, com 8 anos. A **erupção** dos **incisivos laterais inferiores** ocorre por volta dos 12 meses e a **esfoliação**, com 7 anos. Apresentam duas faces que são **vestibular** (externa) e **palatina** (interna - superior) ou **lingual** (interna - inferior). As raízes desses dentes são únicas, têm formato cônico e são menores que as dos incisivos centrais.

Canino decíduo

Esses são quatro dentes que se localizam na bateria anterior, na lateral dos incisivos laterais, um dente por quadrante. Apresentam duas faces que são **vestibular** (externa) e **palatina** (interna - canino superior) ou **lingual** (interna - canino inferior). Os caninos superiores apresentam uma pequena cúspide na face palatina. Esses dentes apresentam uma coroa em forma de lança. A **erupção** dos **caninos superiores** ocorre por volta dos 18 meses e a **esfoliação**, com 11 anos. A **erupção** dos **caninos inferiores** ocorre por volta dos 18 meses e a **esfoliação**, com 10 anos. As raízes dos superiores são únicas, robustas, cônicas e com pequeno desvio para distal. As raízes dos inferiores são únicas, menores que o superior e achatadas no sentido méso-distal.

Molar decíduo

São oito dentes que se localizam na bateria posterior, na lateral dos caninos, dois dentes por quadrante. Os molares decíduos possuem coroas quadrangulares com **cinco faces** que são **vestibular, palatina ou lingual, mesial, distal e oclusal**. A face oclusal se apresenta com cúspides e sulcos. A **erupção**

dos **primeiros molares superiores** ocorre por volta dos 12 meses e a **esfoliação**, com 10 anos. A **erupção** dos **segundos molares superiores** ocorre por volta dos 24 meses e a **esfoliação**, com 11 anos. A **erupção** dos **primeiros molares inferiores** ocorre por volta dos 16 meses e a **esfoliação**, com 11 anos. A **erupção** dos **segundos molares inferiores** ocorre por volta dos 25 meses e a **esfoliação**, com 11 anos. Os **primeiros molares superiores** apresentam **três raízes**, achatadas, longas, delgadas. Os **segundos molares superiores** apresentam **três raízes**, achatadas, longas, delgadas e encurvadas para dentro. Os **primeiros molares inferiores** apresentam **duas raízes**, uma mesial e outra distal, achatadas, longas. Os **segundos molares inferiores** apresentam **duas raízes**, uma mesial e outra distal, achatadas, longas e encurvadas para dentro.

Características dos dentes permanentes

Incisivo central permanente

Eles são quatro dentes que se localizam na bateria anterior, de cada lado da linha sagital, um dente por quadrante. O incisivo central superior é mais robusto que o incisivo central inferior. Esses dentes apresentam duas faces que são **vestibular e palatina** (interna – dente superior) ou **lingual** (interna – dente inferior). A **borda oclusal** desses dentes em indivíduos jovens pode se apresentar com estriações longitudinais denominada de **flor de lírio ou lis**. A **erupção** do **incisivo central superior** ocorre por volta dos 8 anos. A **erupção** do **incisivo central inferior** ocorre por volta dos 6 anos. A **raiz** do **incisivo central superior** é **única**, cônica e achatada no sentido méso-distal. A **raiz** do **incisivo central inferior** é **única**, pequena e achatada no sentido méso-distal.

Incisivo lateral permanente

Eles são quatro dentes que se localizam na bateria anterior, na lateral dos incisivos centrais, um dente por quadrante. O incisivo lateral superior um dente de formato bem variável, indo desde uma coroa conóide a uma forma semelhante ao incisivo central superior. Os incisivos laterais inferiores são bem semelhantes aos incisivos centrais inferiores. Esses dentes apresentam duas faces que são **vestibular e palatina ou lingual**. A **erupção** do **incisivo lateral superior** ocorre por volta dos 8 anos. A **erupção** do **incisivo lateral inferior** ocorre por volta dos 7 anos. A **raiz** do **incisivo lateral superior** é **única**, mais achatada no sentido méso-distal que o incisivo central superior e se apresenta inclinada para distal. A **raiz** do **incisivo lateral inferior** é **única**, maior que a raiz do incisivo central inferior e mais achatada no sentido méso-distal.

O incisivo lateral superior permanente é o terceiro dente humano mais frequentemente ausente, num fenômeno chamado de **agenesia dentária (anodontia)**. (Fig. 10.1). As causas dessa não formação dentária

SISTEMA DIGESTIVO

podem estar associadas à falta do gene que expressa o dente, rubéola, sífilis, uso de drogas, quimioterapia e radioterapia.

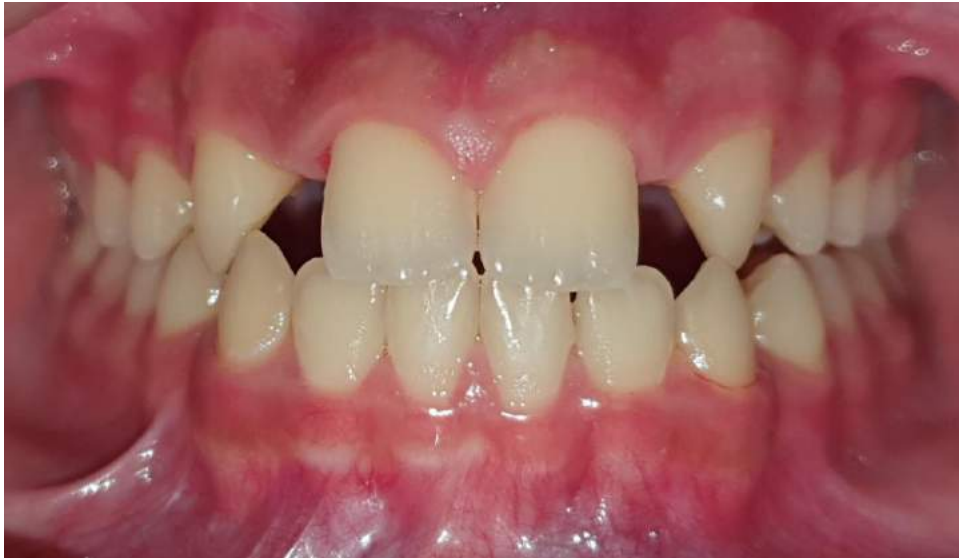

Figura 10.1: Anodontia do dente incisivo lateral superior.

Canino permanente

Esses são quatro dentes que se localizam na bateria anterior, na lateral dos incisivos laterais, um dente por quadrante. O canino superior tem forma de lança, é um dente robusto, o mais longo da dentição humana. O canino inferior é menos volumoso que o canino superior e apresenta uma forma de lança mais discreta. Esses dentes apresentam duas faces que são **vestibular e palatina ou lingual**. A **erupção do canino superior** ocorre por volta dos 12 anos. A **erupção do canino inferior** ocorre por volta dos 10 anos. A **raiz do canino superior é única**, a maior de todos os dentes, cônica e tão volumosa que chega a abaular em sua localização na face anterior da maxila. A **raiz do canino inferior é única**, menos volumosa, menor e mais achatada no sentido méso-distal que o canino superior.

Pré-molar permanente

São oito dentes que se localizam na bateria posterior, na lateral dos caninos, dois dentes por quadrante. Os pré-molares são dentes que apresentam duas cúspides na face oclusal. Esses dentes apresentam uma coroa quadrangular ou oval, com faces vestibular, palatina ou lingual, mesial, distal e oclusal. A **erupção do primeiro pré-molar superior** ocorre por volta dos 11 anos. A **erupção do segundo pré-molar superior** ocorre por volta dos 12 anos. A **erupção do primeiro pré-molar inferior** ocorre por volta dos 11 anos. A **erupção do segundo pré-molar inferior** ocorre por volta dos 12 anos. As **raízes do primeiro pré-molar superior são duplas em 70%** das vezes, largas, com pequena divergência e dispostas para vestibular e palatina. A **raiz do segundo pré-molar superior é única em 80%** das vezes, achatada no

sentido méso-distal e se apresenta com sulco longitudinal. A **raiz do primeiro pré-molar inferior é única** e achatada. A **raiz do segundo pré-molar inferior é única**, mais alargada e mais cônica que o primeiro pré-molar inferior.

O pré-molar permanente é o segundo dente humano mais frequentemente ausente, num fenômeno chamado de **agenesia dentária (anodontia)**.

Molar permanente

São dezesseis dentes que se localizam na bateria posterior, na lateral dos pré-molares, três dentes por quadrante. Os molares são os dentes com formas mais complexas da arcada humana. Esses dentes apresentam coroa em formato cúbico, com **cinco faces** que são **vestibular, palatina ou lingual, mesial, distal e oclusal**. A **face oclusal** desses dentes apresenta geralmente **quatro cúspides**, exceto o terceiro molar superior que pode apresentar de três a quatro cúspides e o primeiro molar inferior que pode apresentar de quatro a cinco cúspides. A **erupção do primeiro molar superior** ocorre por volta dos 7 anos. A **erupção do segundo molar superior** ocorre por volta dos 12 anos. A **erupção do terceiro molar superior** ocorre por volta dos 17 aos 21 anos. A **erupção do primeiro molar inferior** ocorre por volta dos 7 anos. A **erupção do segundo molar inferior** ocorre por volta dos 12 anos. A **erupção do terceiro molar inferior** ocorre por volta dos 17 aos 20 anos. Os **molares superiores** apresentam **três raízes**, duas voltadas para vestibular e uma voltada para palatina, porém o terceiro molar superior pode apresentar as suas três raízes fundidas. Os **molares inferiores** apresentam **duas raízes**, uma na mesial e outra na distal, no entanto, o terceiro molar inferior pode apresentar as suas duas raízes fundidas.

O terceiro molar é o dente humano mais ausente, num fenômeno chamado de **agenesia dentária (anodontia)**.

Notação dentária

Os dentes podem ser identificados através de números e isso é usado no registro profissional do cirurgião dentista. Para isso é preciso dar um número para os quadrantes da cavidade bucal e outro número para cada dente e por último, juntar os dois números.

Notação na dentição permanente:

O quadrante superior direito é número 1, o quadrante superior esquerdo é número 2, o quadrante inferior esquerdo é número 3 e o quadrante inferior direito é número 4.

Os elementos dentários são nomeados da seguinte forma: o incisivo central é número 1, o incisivo lateral é número 2, o canino é número 3, o primeiro pré-molar é número 4, o segundo pré-molar é número 5, o primeiro molar é número 6, o segundo molar é número 7 e o terceiro molar é número 8.

Então para o primeiro molar superior direito, o número 1 (quadrante superior direito) e 6 (número do elemento dentário), logo 16 seria o número desse dente.

SISTEMA DIGESTIVO

Notação na dentição decídua:

O quadrante superior direito é número 5, o quadrante superior esquerdo é número 6, o quadrante inferior esquerdo é número 7 e o quadrante inferior direito é número 8.

Os elementos dentários são nomeados da seguinte forma: o incisivo central é número 1, o incisivo lateral é número 2, o canino é número 3, o primeiro molar é número 4 e o segundo molar é número 5.

Então para o canino inferior esquerdo, número 7 (quadrante inferior esquerdo) e 3 (número do elemento dentário), logo 73 seria o número desse dente.

Istmo das Fauces

É a comunicação entre a cavidade bucal e a orofaringe. Nesse local encontramos: o **arco palatoglosso**, o **arco palatofaríngeo**, **as tonsilas palatinas**, **a tonsila lingual**. A **tonsila faríngea** fica na nasofaringe (parte nasal da faringe). Os **principais músculos do palato** são **palatofaríngeo**, **músculo da úvula**, **palatoglosso**, **tensor do véu palatino** e **levantador do véu palatino**.

As **artérias** que irrigam a região de istmo das fauces são os ramos da lingual, palatina ascendente e descendente, ramos da facial, faríngea ascendente e maxilar. As **veias** são derivadas do plexo tonsilar que se dirigem para as veias acessórias. Os nervos são derivados dos palatinos médios e posteriores e o glossofaríngeo.

Faringe

A faringe tem formato de um tubo muscular, mais alongado no sentido lateral que ventro-dorsal, faz parte de dois sistemas, respiratório e digestório e possui 13 cm de comprimento. A **faringe** se divide em **três partes** que são: **nasal**, **oral** e **laríngea**. A **parte nasal** é chamada **nasofaringe**, que possui epitélio respiratório. Essa região se comunica com a cavidade nasal através das **coanas** e apresenta o **ósteo faríngeo da tuba auditiva** que se comunica com o **ouvido médio**. Essa região apresenta a **tonsila faríngea** que quando aumentada na infância se chama adenóide. A **parte oral** é denominada de **orofaringe** e apresenta epitélio estratificado. Essa região se comunica com a cavidade bucal através do **istmo das fauces**. A **parte laríngea** é denominada de **laringofaringe** e se comunica com a laringe através do **ádito da laringe**.

Os músculos da faringe são os **constritores superior, médio e inferior**, que suas ações causam diminuição do diâmetro da luz da faringe; o **estilofaríngeo** que se liga ao processo estilóide; o **salpingofaríngeo** que se liga a cartilagem da tuba auditiva e o **palatofaríngeo** que se liga a borda posterior do palato duro. Esses músculos movimentam a faringe no sentido transversal aumentando a sua luz durante a deglutição.

A **irrigação sanguínea** da faringe deriva da carótida externa, artéria faríngea ascendente, maxilar e

lingual (parte superior) e dos ramos da artéria tireoidea inferior (parte inferior). A **drenagem venosa** provém das veias faciais, linguais e do canal pterigóideo que convergem para veia jugular interna. A **drenagem linfática** é direcionada para os linfonodos retrofaríngeos e jugulares, principalmente. A **inervação** deriva dos plexos faríngeo, laríngeo externo e recorrente e dos nervos glossofaríngeo e vago.

Esôfago

É um tubo muscular com cerca de 24 cm, liga a faringe ao estômago. Durante o seu trajeto passa pelo músculo diafragma, formando o hiato esofágico. Apresenta **três constrições ou estreitamentos** que são: **faríngeoesofágica, broncoaórtica e diafragmática**.

O esôfago é a parte mais estreita do tubo digestivo e possui as **porções cervical, torácica e abdominal**. A **parte cervical** se localiza atrás da traqueia e sua parte posterior se relaciona com a fáscia cervical. A **parte torácica** do esôfago é o segmento mais longo do esôfago e passa por trás do pericárdio. A **parte abdominal** é formada após passagem pelo hiato esofágico do diafragma e tem cerca de 1,5 cm de comprimento.

O esôfago possui **quatro camadas** histologicamente definidas que são: **externa, muscular, submucosa e mucosa**. A **túnica externa** é a mais periférica. A **túnica muscular** apresenta duas camadas, a externa com fibras em disposição longitudinal e a interna com fibras dispostas circularmente. A **túnica submucosa** apresenta as glândulas esofágicas, que são pequenas glândulas que produzem secreção mucosa que protege a camada mais interna do esôfago do atrito com os alimentos. A **túnica mucosa** é grossa, revestida por um epitélio pavimentoso estratificado.

A **irrigação** do esôfago é realizada pelas artérias que partem das artérias tireoidea inferior, da aorta torácica e abdominal, das artérias bronquiais, gástricas e frênicas. A **drenagem venosa** é realizada por veias que confluem o sangue para tireoidea inferior, ázigos e gástricas. A **inervação** é realizada por nervos que derivam de um ramo recorrente do vago (NC X). A **linfa** da região é direcionada para linfonodos cervicais profundos inferiores e paratraqueais (porção superior do esôfago) e para linfonodos traqueobrônquicos e gástricos (porção do esôfago abaixo da bifurcação da traqueia).

Peritônio

É a maior membrana serosa do corpo e está localizada no abdome, protegendo os órgãos e emitindo prolongamentos para as vísceras encontradas nele. Ele pode ser dividido em **peritônio visceral** e **peritônio parietal**. O espaço virtual entre eles é a **cavidade peritoneal**. Essa cavidade é dividida em **bolsa maior** (maior parte) e **bolsa menor** (região dorsal do estômago e adjacências). O **mesentério** é uma prega que parte do peritônio em direção ao intestino delgado. A prega que parte do peritônio em direção aos outros

SISTEMA DIGESTIVO

órgãos é denominada “**meso**”, como exemplo, **mesocólon e mesovário**. O **mesentério** propriamente dito é uma prega que prende o jejuno íleo a parede posterior. Os **mesentérios** são o **propriamente dito**, os **mesocólon**s (ascendente, transverso, descendente e sigmoide). Os **recessos** são fundos de saco encontrados no abdome que se constituem em locais de fragilidade para surgimento de hérnias, são eles: **intersigmóideo** (espaço entre o músculo psoas e ilíaco); **duodenal inferior** (fica na altura na terceira vértebra lombar) e **cecais** (situados adjacentes ao ceco).

Estômago

Está localizado na parte superior do abdome e se constitui no órgão mais dilatado do tubo digestório. O estômago apresenta **dois esfíncteres** (músculo liso), um na entrada denominado **cárdia** e outro na saída, o **piloro**. Durante o desenvolvimento embrionário o estômago sofre uma rotação de 90° no sentido horário e sua parede posterior cresce mais que a anterior, dando origem a curvatura maior do estômago, e na parede anterior, forma-se a **curvatura menor** do estômago. Perto da extremidade cardíaca, forma-se uma curva em ângulo agudo denominada de **incisura cardíaca**. Perto da extremidade pilórica se forma uma curva acentuada denominada de **incisura angular**. O **omento menor** (ligamento hepatogástrico) se prende a **pequena curvatura do estômago**. O **omento maior** se prende a **grande curvatura do estômago** e é formado principalmente por: **ligamentos gastrofrênico e gastrolienal**. O estômago apresenta **duas faces**, que são a **ventral e a dorsal**. As **partes** do estômago são **cárdia, corpo, fundo, porção pilórica (antro e canal) e piloro**.

O **estomago** apresenta **quatro camadas** que são **serosa, muscular, submucosa e mucosa**. A **túnica serosa** é mais externa e se une ao peritônio. A **túnica muscular** apresenta três camadas de músculos. A camada muscular externa apresenta fibras em disposição longitudinal, a camada intermediária possui fibras dispostas circularmente e a camada interna se observa com fibras obliquas. A **túnica submucosa** apresenta componentes linfáticos, vasos sanguíneos e se prolonga para o interior das pregas. A **túnica mucosa** apresenta as fossetas gástricas que secretam o suco gástrico das células parietais e possui epitélio cilíndrico simples.

A **irrigação** do estômago é realizada pelas artérias gástricas (direita e esquerda), gastroepilóicas (direita e esquerda). A **drenagem venosa** é feita pelas veias que se reúnem para drenar nas veias esplênica, mesentérica superior e porta. A **inervação** ocorre através de nervos derivados dos ramos terminais do vago (NC X). A **linfa** da região é canalizada para três grupos de linfonodos que são os gástricos (drena a cárdia, a curvatura menor e as paredes), os esplênicos (drena o fundo e a curvatura maior) e os gastromentais (drena parte pilórica).

Intestino Delgado

Constitui-se num órgão tubular com 7 metros de comprimento, onde ocorrem a digestão e a absorção. Tem início logo depois do piloro e se estende até a junção ileocecal. A sua configuração lembra uma tela de uma pintura, na qual, o intestino grosso se constitui na moldura do quadro. Divide-se em três partes que são: **duodeno, jejuno e íleo**.

Duodeno

Esse tubo muscular possui 25 cm de comprimento e se inicia no piloro. O duodeno tem um formato de “C”, pois abraça a cabeça do pâncreas, nesse sentido, juntamente com o pâncreas, encontra-se numa posição retroperitoneal, logo apresenta pouca mobilidade. Esse segmento digestivo pode ser dividido em **quatro porções** que são: **superior, descendente, horizontal e ascendente**.

A **porção superior** do duodeno começa no piloro e vai até o colo da vesícula biliar, onde estabelece um contato bem íntimo. A **porção descendente** apresenta o dobro do comprimento da porção superior, desce na lateral direita da coluna até a terceira vértebra lombar. Essa porção descendente apresenta o desemboque dos **ductos colédoco e pancreático principal**, que atingem o duodeno, através da **papila duodenal maior** que fica a 8 cm do piloro. Em algumas pessoas existe também, a **papila duodenal menor** que fica acima da papila anterior e corresponde ao desemboque do **ducto pancreático acessório**. A **porção horizontal** tem comprimento aproximado de 6 cm e se inicia a mesma altura da quarta vértebra lombar, segue para esquerda e termina a frente da aorta abdominal. A **porção ascendente** é o segmento de menor comprimento, ascende e se dobra, formando a flexura jejunoduodenal.

A **irrigação** do duodeno é realizada pelas artérias gástricas direitas, pancreático duodenal superior e inferior. A **drenagem venosa** é realizada por veias tributárias da veia esplênica e mesentérica superior. A **inervação** é feita pelo plexo celíaco. A **linfa** da região vai ser drenada para os linfonodos pilóricos e pancreaticoduodenais.

Jejuno e íleo

O restante do intestino delgado é formado pelo jejuno que ocupa os dois quintos proximais e o íleo que forma os três quintos distais. O jejuno e íleo são intraperitoneais, apresentam-se móveis e formam as **alças intestinais**. Durante o período embrionário ocorre uma rotação de 270°, no sentido anti-horário no intestino médio que vai contribuir na formação das várias alças intestinais enroladas.

O jejuno e íleo apresentam **quatro camadas** que são **serosa, muscular, submucosa e mucosa**. A **túnica serosa** é formada de peritônio que se une a camada muscular. A **túnica muscular** apresenta duas camadas de músculos, a externa com fibras em disposição longitudinal e a interna com fibras dispostas

SISTEMA DIGESTIVO

circularmente. A **túnica submucosa** é espessa e nela se observam dois **plexos nervosos** que são o **submucoso de Meissner** que controla a liberação de secreções glandulares e o **plexo mioentérico de Auerbach** que permite movimentação. A **túnica mucosa** apresenta **pregas circulares** (Kerkring), que se elevam da superfície há uma altura aproximada de 7 mm, possui vilosidades e microvilosidades que contribuem no aumento da absorção. O epitélio é cilíndrico (colunar) simples.

A **irrigação** do jejuno e íleo é realizada pela artéria mesentérica superior. A **drenagem venosa** é feita pela veia mesentérica superior. A **inervação** ocorre através de nervos que derivam dos plexos mioentérico e submucoso. A **linfa** da região flui para os linfonodos quilíferos mesentéricos superiores e pancreaticoduodenais.

Intestino Grosso

Estende-se da junção ileocecal até o ânus. Apresenta cerca de 1,5 m de comprimento e diâmetro de 7 cm. Nesse local se realiza a formação do bolo fecal, reabsorção de parte da água e produção de vitamina K pela flora intestinal. Na sua mucosa são encontradas as **pregas semilunares**.

Esse segmento do tubo gastrointestinal apresenta estruturas características típicas como **tênias**, **saculações** (bosseladuras ou haustros) e **apêndices epiplóicos**. As **tênias** são três “cicatrices naturais”, de disposição longitudinal, ao longo de todo comprimento do intestino grosso, cada uma tem 1 cm de espessura. As **saculações** são pequenas bolsas dilatadas, limitadas por sulcos transversais. Os **apêndices omentais** do colo (epiplóicos) são pingentes de gordura que partem da tela submucosa para o exterior.

Os segmentos encontrados no intestino grosso são **ceco**, **cólon ascendente**, **cólon transverso**, **cólon descendente**, **cólon sigmoide**, **reto**, **canal anal** e **ânus**. Entre o cólon ascendente e o cólon transverso existe uma curvatura, localizada no hipocôndrio direito, denominada de **flexura cólica direita ou hepática**. Entre o cólon transverso e o cólon descendente existe uma curvatura acentuada, localizada no hipocôndrio esquerdo, denominada de **flexura cólica esquerda ou esplênica**. Na flexura cólica esquerda se prende o ligamento frenocólico.

O **ceco** é o início do intestino grosso, apresenta um fundo cego, tem cerca de 7 cm de comprimento e se localiza na **fossa ilíaca direita**. Na extremidade medial e posterior do ceco emerge o **apêndice vermiforme**. O **apêndice vermiforme** apresenta cerca de 10 cm, podendo chegar a 20 cm de comprimento e uma largura de 8 mm, apresenta uma luz no seu interior, algumas vezes apresentam **válvulas semilunares** e parte da convergência das tênias. A **função** do apêndice vermiforme é servir de abrigo para bactérias que auxiliam na digestão e pela grande quantidade de linfócitos em seu interior, associa-se a atividades imunológicas. No entanto, não é órgão essencial e sua inflamação é denominada de **apendicite**, que tem indicação cirúrgica (apendicectomia).

O **colo ascendente** segue trajeto no lado direito do abdome, assumindo uma posição retroperitoneal, sem mobilidade. O **colo transverso** se inicia na **flexura cólica direita**, cruza para o lado esquerdo, terminando na **flexura cólica esquerda**. É um segmento intraperitoneal que apresenta mobilidade. No **colo transverso** se prendem dois ligamentos peritoneais que são **ligamento hepatocólico** e o **ligamento gastrocólico**.

O **colo descendente** segue trajeto do lado esquerdo do abdome, termina no **colo sigmoide** e é retroperitoneal, logo é fixo no abdome. O **colo sigmoide** tem formato sinuoso que lembra a letra “S”, inicia-se na fossa ilíaca esquerda, termina na linha mediana, em nível da terceira vértebra sacral. O **colo sigmoide** é um segmento intraperitoneal, logo apresenta mobilidade.

O **reto** tem cerca de 13 cm e apresenta pregas transversais (Houston). O **reto** se localiza entre o colo sigmoide e o canal anal e possui **duas flexuras** que são **sacral e anorretal**. O **canal anal** é a porção final do intestino grosso e mede cerca de 4 cm. A metade proximal da mucosa do canal anal se encontram as colunas retais que são pregas em torno de um plexo venoso. Quando essas colunas estão inflamadas podem permitir o rompimento dos vasos com abundante sangramento, denominando-se **hemorróidas**. O **ânus** é um músculo circular que apresenta **dois esfíncteres**, um **interno** de músculo liso e de controle involuntário e um **externo** de músculo estriado. Nessas proximidades ainda se encontram o **músculo levantador do ânus** e o **corrugador do ânus**.

A **irrigação** do intestino grosso é realizada por artérias derivadas da mesentérica, como os ramos cólicos e sigmóides. A **drenagem venosa** é feita por veias que se anastomosam a partir da veia retal e vão em direção à circulação sistêmica e portal. A **inervação** ocorre por nervos derivados das fibras simpáticas e parassimpáticas dos plexos mesentérico inferior e hipogástrico. A **linfa** da região é levada para os linfonodos ileocólicos, retroceais e apendiculares.

Glândulas digestivas

Glândulas salivares

São glândulas exócrinas que produzem dois tipos de saliva, que são **serosa e mucosa**. A **saliva serosa** é mais fluida e apresenta melhores propriedades de limpeza da cavidade bucal, importante na prevenção de cáries. A **saliva mucosa** é mais viscosa pela presença da proteína **mucina**. Essas glândulas são pares e se denominam: **parótidas, submandibulares e sublinguais**.

Parótidas

As parótidas são as maiores glândulas salivares e pesam aproximadamente 20 g cada e se situam

SISTEMA DIGESTIVO

sobre os músculos masseteres nas faces laterais do rosto à frente e inferiormente as orelhas. Possuem as faces: **anterior, posterior, superficial e profunda**. O **ducto parotídeo** é chamado **ducto de Stenon** e desemboca na mucosa jugal, em nível da coroa do segundo molar superior. Produzem uma saliva predominantemente **serosa**.

A **irrigação** das parótidas provém de ramos da artéria carótidas externas. A **drenagem venosa** é realizada por veias tributárias da jugular externa. A **inervação** é realizada através de fibras simpáticas e fibras parassimpática derivadas do nervo glossofaríngeo e do nervo auriculotemporal. A **linfa** da região é drenada para linfonodos cervicais superficiais e profundos.

Submandibulares

As submandibulares têm tamanho intermediário, produzem a maior quantidade de saliva e se situam nos triângulos submandibulares e vão até os ligamentos estilomandibulares. Ela apresenta as seguintes faces: **superficial, profunda**. O ducto dessa glândula é denominado **ducto de Wharton** e desemboca na **carúncula sublingual** ao lado de frênulo da língua. Produzem uma saliva puramente **serosa**.

A **irrigação** das submandibulares é realizada por ramos das artérias facial e lingual. A **drenagem venosa** por veias satélites das artérias citadas. A **inervação** secretora é feita pelo nervo corda do tímpano, ramo do nervo facial e por fibras simpáticas. A **linfa** da região é conduzida para linfonodos cervicais.

Sublinguais

As sublinguais são as menores das três glândulas, tendo cerca de 2 g, produzem a menor quantidade de saliva, situam-se ao lado do frênulo da língua. Essas glândulas apresentam ductos maiores e menores. O **ducto sublingual maior**, ducto de Bartholin, abre-se no **ducto submandibular** e o **ducto sublingual menor**, ducto de Rivinus, desemboca ao lado do **frênulo lingual**. Produzem saliva puramente **mucosa**. A **irrigação** das sublinguais deriva das artérias sublinguais e submentoniana. A **drenagem venosa** é realizada pela veia sublingual que é tributária da veia jugular interna. A **inervação** secretora é feita pelo nervo corda do tímpano, ramo do nervo facial. A **linfa** da região é drenada para os linfonodos submandibulares.

Fígado

É a maior glândula do corpo, que além de produzir a bile, produz o **hormônio somatomedina** em resposta ao **hormônio do crescimento** (GH). A **somatomedina** age estimulando o desenvolvimento muscular, diminuindo a glicemia e a gordura corporal e estimulando a síntese proteica. Essa glândula se localiza, em maior parte, no hipocôndrio direito e epigástrico, tem massa aproximada de 1,5 kg com pequenas variações em relação ao biótipo e sexo, largura lateral de 22 cm e largura anteroposterior de 12 cm

(Fig. 10.2 e 10.3).

O fígado apresenta consistência macia, porém friável, com coloração vermelho escura, por ser bastante vascularizado. Possui **duas faces** que são **diafragmática e visceral**. A **face diafragmática** apresenta **quatro porções: superior, ventral, direita e dorsal**. Na **porção dorsal** se observa a **área nua**, que é um local sem peritônio pelo contato constante do músculo diafragma.

As porções do fígado são marcadas por depressões discretas, chamadas **impressões**, que se formam na relação com os órgãos adjacentes. As impressões são: **cardíaca, suprarrenal, renal, duodenal, gástrica e cólica**. Esse órgão costuma ser dividido didaticamente em **quatro lobos** que são: **direito, esquerdo, caudado e quadrado**. Do **lobo caudado** se **projeta dois processos** que são o **caudado** e o **papilar**.

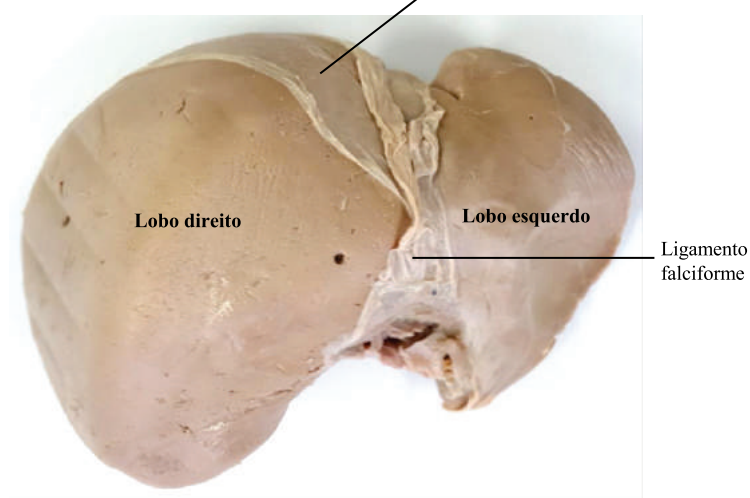


Figura 10.2. Fígado – Face diafragmática

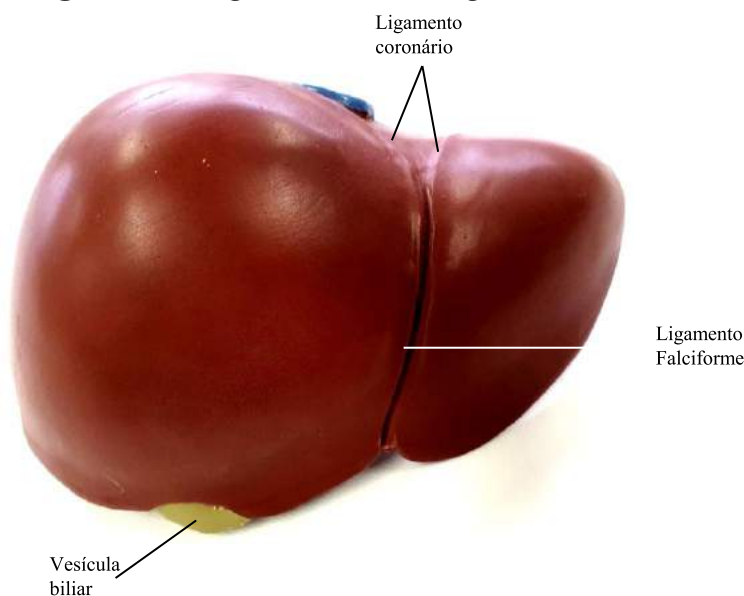


Figura 10.3. Fígado – Face diafragmática

SISTEMA DIGESTIVO

Na **face visceral**, encontra-se a **fossa para vesícula biliar** (situada entre o lobo direito e o lobo quadrado, onde se encontra a vesícula biliar), o **sulco para veia cava inferior** (situada entre o lobo direito e o lobo caudado, local de passagem da veia cava inferior) e o **ligamento venoso** (liga veia porta a veia hepática esquerda). Nessa face se encontra o **hilo do fígado**, que dá passagem as seguintes estruturas: **artéria hepática, veia porta, veia hepática, ducto hepático comum, nervos derivados do vago (NC X) e do plexo celíaco e linfáticos** que vão drenar nos linfonodos hepáticos.

O **sangue venoso** do fígado é drenado pelas **veias hepáticas** (direita, média e esquerda) se dividem em **quatro segmentos vasculares** que são **direito dorsal, lateral esquerdo, dorso medial e ventromedial**, no interior do órgão e vão terminar na veia cava inferior. A **veia porta** vai direcionar o sangue rico em nutrientes do intestino delgado para o fígado e se divide em **dois ramos, direito e esquerdo** que vão em direção aos **lobos direito e esquerdo** do fígado, respectivamente.

O fígado possui **ligamentos** que o prendem abaixo do diafragma e a parede anterior de corpo. Os ligamentos são o **falciforme, o coronário, o redondo e os triangulares**. O **ligamento redondo** deriva do fechamento da veia umbilical. O **ligamento coronário** se prende na face inferior do diafragma. O **ligamento falciforme** se prende desde o diafragma até a parte superior do umbigo. Os **ligamentos triangulares** são direito e esquerdo.

Vesícula Biliar

A vesícula biliar é um órgão de armazenamento e concentração da bile. Ela tem um formato de saco piriforme com 10 cm de comprimento por 2,5 cm de largura, com capacidade de 30 a 50 ml. As **partes da vesícula** são **corpo, fundo e colo** (Fig. 10.4 e 10.5).

O **ducto hepático comum** recebe a bile dos **ductos hepáticos direito e esquerdo**. O **ducto cístico** é o local por onde a bile concentrada sai da vesícula biliar. O **ducto colédoco** é formado pela junção dos ductos hepático comum e cístico e que conduz a bile até a papila duodenal maior (papila de Vater).

A bile é produzida no fígado pelos hepatócitos, mas é armazenada e concentrada na vesícula biliar. A bile sai do fígado e flui pelos canais biliares indo até o **esfincter de Oddi** que se encontra fechado nesse momento. Em seguida os sais biliares retornam e são depositados na vesícula biliar.

A **irrigação** da vesícula biliar é realizada por ramo da artéria cística. A **drenagem venosa** ocorre através das veias císticas que fluem para veia porta. A **inervação** ocorre através do plexo celíaco e nervo frênico direito. A **linfa** da região é drenada para linfonodos hepáticos.

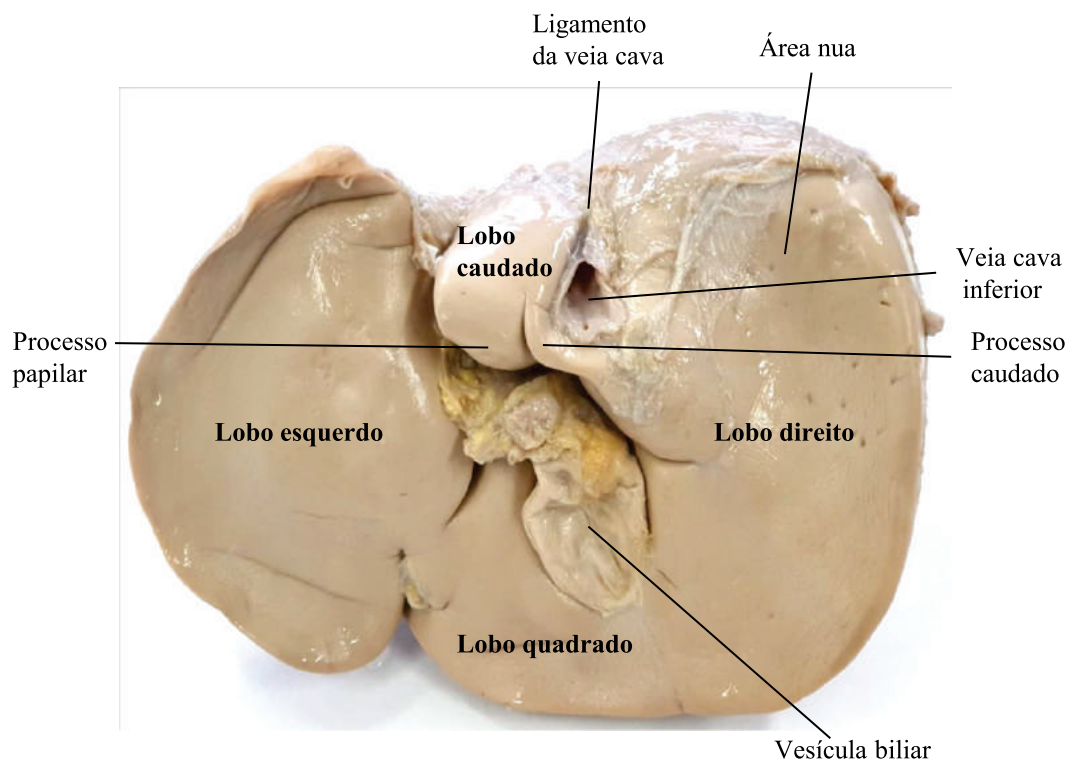


Figura 10.4. Fígado e vesícula biliar – Face visceral.

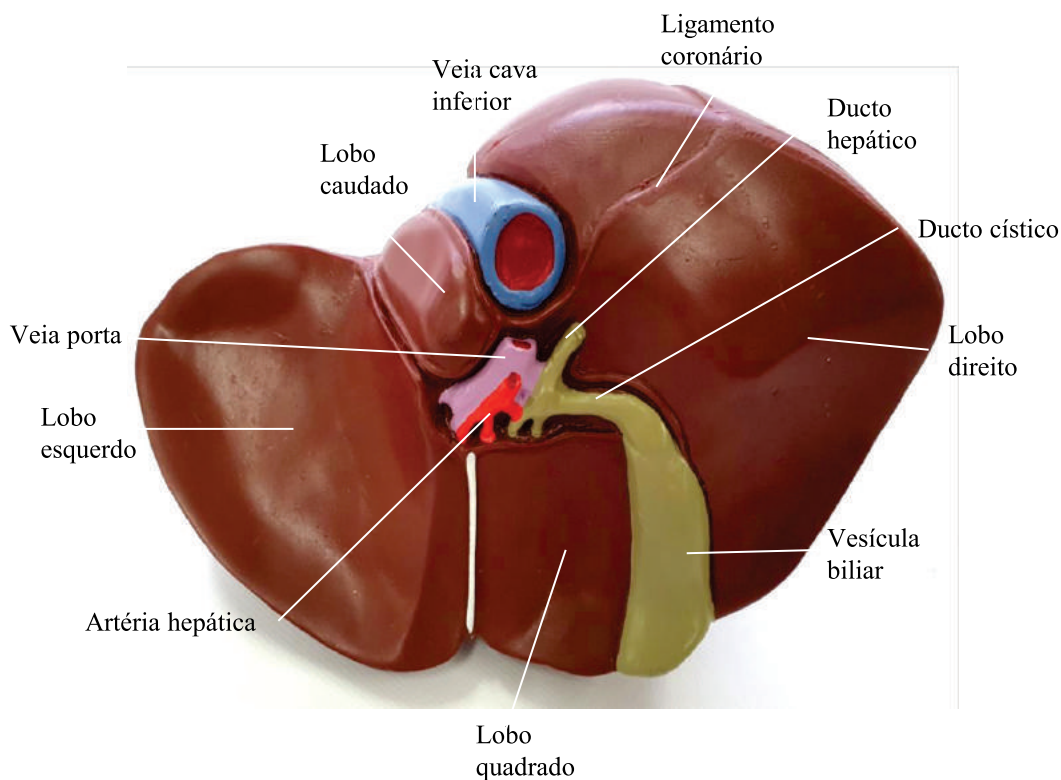


Figura 10.5. Fígado e vesícula biliar – Face visceral.

Pâncreas

Glândula mista que apresenta uma forma que lembra um peixe e se localiza nas regiões epigástrica e hipocôndrica esquerda. É um órgão retroperitoneal, logo, apresenta-se com pouca mobilidade. Apresenta um comprimento médio de 13 a 15 cm, largura de 5 cm de largura e um peso médio de 15 g.

Essa glândula tem forma alongada e irregular, apresentando **cabeça, corpo e cauda**. A **cabeça** é mais larga e encontra-se abraçada pelo duodeno. O **processo uncinado** é formado por um prolongamento entre borda caudal e lateral esquerda. O **corpo** apresenta **três faces** que são **anterior, posterior e inferior** e **três bordas** que são **superior, anterior e inferior**. A **cauda** é a porção mais estreita, dirige-se para esquerda em direção ao baço e repousa nas proximidades da flexura cólica esquerda.

O **ducto pancreático principal** se estende ao longo do órgão e conduz as secreções digestivas para serem lançadas no duodeno através da **papila duodenal maior**. Em 10% das pessoas existe a presença do **ducto pancreático acessório** (Santorini) que desemboca no duodeno através da **papila duodenal menor**.

As **ilhotas pancreáticas** (ilhotas de Langerhans) são partes endócrinas da glândula, estão envolvidas pelos ácinos. As ilhotas produzem hormônios como insulina e glucagon, através das células betas e alfas, respectivamente. Os **ácinos** são regiões de glândulas exócrinas que produzem bicarbonato e enzimas digestivas que são lançadas no duodeno.

A **irrigação** do pâncreas é realizada por ramos da artéria esplênica e artéria mesentérica superior. A **drenagem venosa** ocorre através de veias tributárias da veia esplênica e mesentérica superior. A **inervação** ocorre através de nervos que derivam de fibras simpáticas e parassimpáticas do plexo celíaco, fibras parassimpáticas do vago (NC X) e nervos sensitivos esplênicos.

SISTEMA GENITURINÁRIO

Esse sistema é também chamado de urogenital e é formado pelos órgãos excretores e pelos sistemas genitais masculino e feminino. O termo sistema reprodutor foi evitado, pois se entende que esse sistema não se presta apenas às funções reprodutivas.

Sistema Urinário

Constitui-se num sistema encarregado na excreção de substância resultantes do metabolismo para o ambiente através da urina. O **sistema urinário** é formado pelos **dois rins, dois ureteres, uma bexiga urinária e uma uretra.**

Rins

Os rins são órgãos pares, com forma semelhante a um grande feijão, retroperitoneais (atrás do peritônio) e localizados na parede posterior do abdome, lateral a coluna vertebral. Esses órgãos são responsáveis pelos processos de **filtração glomerular, reabsorção, secreção e excreção tubulares.** Também executam **outras funções** como **produção de hormônios peptídicos, de renina, de calcitriol e de eritropoetina, gliconeogênese, conversão do aminoácido citrulina em arginina e degradação de peptídeos e de hormônios peptídicos.**

O **rim direito** se apresenta um pouco mais abaixo que o **rim esquerdo**, pela presença do fígado que se encontra acima. Esses órgãos apresentam uma massa aproximada de 120-170 g, dependendo do sexo, da idade ou do biótipo, seu comprimento é de 11 cm, sua largura é de 6,5 cm e possui 3 cm de espessura. Os rins apresentam **duas faces, duas bordas ou margens e dois polos.**

As **faces** são **anterior e posterior.** As **margens** são **lateral e medial.** Os **polos** são **superior e inferior.** A **face anterior** é convexa, direcionada para anterior e se relaciona com o peritônio. A **face anterior** do **rim direito** se relaciona com o fígado, suprarrenal, duodeno e com o cólon. A **face anterior** do **rim esquerdo** se relaciona com estômago, baço, pâncreas, suprarrenal, flexura cólica esquerda, intestino delgado. A **face posterior** do rim está em contato com a parede posterior do corpo, em contato muscular com o diafragma, psoas maior e quadrado do lombo. A **margem lateral** é convexa e está voltada para a lateral e dorsal do abdome. A **margem medial** se dirige para frente e para baixo. O **polo superior** do rim

SISTEMA GENITURINÁRIO

está relacionado com a glândula adrenal ou suprarrenal. O **polo inferior** é menos volumoso que o superior e fica nas proximidades da crista ilíaca do osso do quadril.

O rim apresenta **cápsula fibrosa**, adiposa e renal e seu corpo pode ser dividido em **córtex** e **medula**. No **córtex renal** se observa a presença de inúmeros glomérulos, que são estruturas responsáveis pela filtração glomerular. A **medula** se constitui na maior parte do órgão e nela se observa as **pirâmides renais** que são de 8-18 estruturas cônicas e estriadas para cada rim. As **colunas renais** são formações mais claras e que se localizam entre as pirâmides renais. A **papila renal** se constitui no ápice das pirâmides renais. O **lobo renal** é a região que corresponde ao córtex, uma pirâmide renal e metade das colunas renais adjacentes a uma pirâmide. O **seio renal** é o local entre o hilo e a chanfradura na margem medial, acima e abaixo do hilo e só pode ser visto com a retirada do hilo. Existem de 8-18 **cálices menores** em cada rim (Fig. 11.1). Essas estruturas têm esse nome, pois se assemelham a cálice de água e tem a função de recolher a urina para os cálices maiores. Cada rim tem de 2-3 **cálices maiores** que conduzem a urina dos cálices menores para uma estrutura dilatada, a **pelve renal**. Da pelve renal a urina segue pelo **ureter** até a **bexiga urinária**.

O **hilo renal** fica na **margem medial** e nele encontramos a **raiz do rim**, formada pela **artéria renal**, **ureter**, **veia renal**, **nervos derivados do plexo celíaco**, **plexo renal**, **plexo aórtico** e **linfáticos que drenam para linfonodos aórticos laterais**. Ao entrar no rim, a **artéria renal**, ramifica-se em **artérias segmentares**, em seguida, as artérias segmentares dão origem às **artérias interlobares**. As artérias interlobares por sua vez, formam as **artérias arqueadas** e essas, formam as **artérias interlobulares**. As artérias interlobulares formam as **arteríolas aferentes** que penetram nos **glomérulos** (corpúsculo renal) dos néfrons para a realização da filtração glomerular. O sangue que não é filtrado é conduzido pelas **arteríolas eferentes** que segue pelos **capilares peritubulares**. Nos capilares peritubulares o sangue segue pelas **vênulas** até as **veias interlobulares**. As veias interlobulares formam as **veias arqueadas** e essas, as veias **interlobares**. As veias interlobares formam a **veia renal** que drena o sangue do rim para **veia cava inferior**.

O **néfron** é a estrutura morfofuncional dos rins. Essa região é responsável pela filtração glomerular, secreção, absorção e excreção tubulares. O néfron é formado pela **cápsula de Bowman**, **glomérulo**, **túbulo contorcido proximal**, **alça de Henle** e **túbulo contornado distal**. O **Corpúsculo renal** é designação conjunta do **glomérulo + cápsula de Bowman**. Após o néfron, o filtrado segue para o sistema coletor. No **corpúsculo renal** ocorre a produção do filtrado. O **túbulo contornado proximal** apresenta muitas microvilosidades e grande número de mitocôndrias, por isso 65% da absorção de água, íons e nutrientes orgânicos ocorrem nesse local. A **alça de Henle** apresenta **três porções** que são **ramo descendente**, **ramo ascendente delgado** e **ramo ascendente grosso**. No **ramo descendente** ocorre reabsorção de água. Nos **ramos ascendentes** ocorre a reabsorção de solutos, como sódio e cloro. No **túbulo contorcido distal**

ocorre reabsorção de água, íons sódio e cálcio pela influência hormonal (ADH, renina). No **sistema coletor** ainda ocorre reabsorção de água, reabsorção ou secreção de potássio, sódio, bicarbonato e hidrogênio, além da condução da urina para o cálice renal menor.

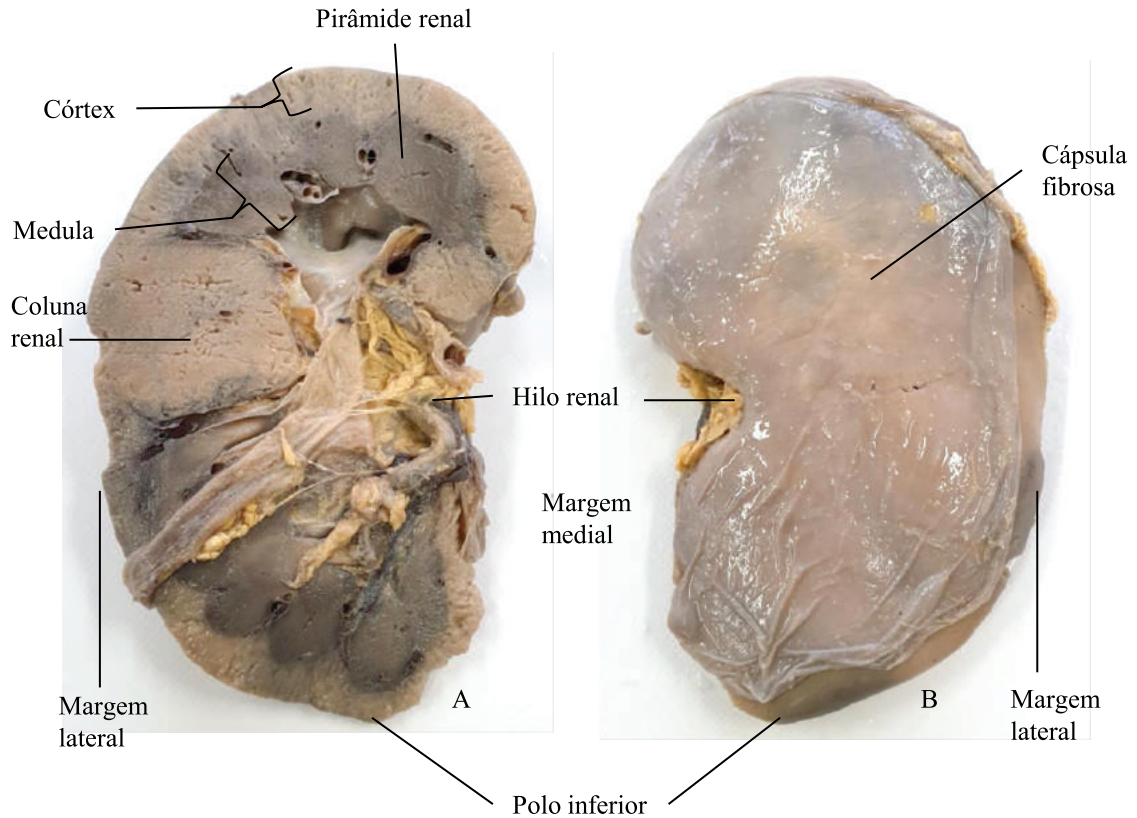


Figura 11.1: Rim. A. Corte, mostrando estruturas do córtex e medula . B. Face externa.

Ureteres

São tubos que conduzem a urina produzida nos rins até o fundo da bexiga e apresentam um comprimento médio de 30 cm. Os ureteres possuem **três partes** que são parte **abdominal**, **parte pélvica** e **parte intramural**. A **parte abdominal** passa ao lado do músculo psoas maior. A **parte pélvica** se localiza adiante da artéria ilíaca interna. A **parte intramural** está relacionada à entrada na bexiga. O diâmetro desse tubo não é uniforme, apresenta **três constrições** ao longo do trajeto. A **primeira** fica na junção da pelve renal com o ureter (ureteropélvica), a **segunda** quando os ureteres penetram a abertura superior da pelve e a **terceira** quando penetram na parede da bexiga (junção ureterovesical).

O ureter possui **três camadas** que são mucosa, muscular e adventícia. A **túnica mucosa** é lisa, apresenta epitélio de transição em semelhança a bexiga, as células superficiais são achatadas e abaixo dessa túnica se observa uma camada fibras elásticas. A **túnica muscular** apresenta as camadas circular e longitudinal de acordo com a disposição das fibras do músculo liso. A **túnica adventícia** é a camada fibrosa

externa que se adere da pelve renal ao ureter.

A **irrigação** dos ureteres provém das artérias renais, gonadais, ilíacas e vesicais inferiores. A **drenagem venosa** resulta das veias que acompanham as artérias do ureter. A **drenagem linfática** direciona a linfa para os linfonodos lombares, ilíacos internos e externos. A **inervação** é provida pelos plexos renal, gonadal e hipogástrico.

Bexiga Urinária

Saco oco de músculo liso (**detrusor**) que tem a finalidade de armazenamento de urina até a excreção através da uretra. O **epitélio** da bexiga é **de transição**, logo as células apresentam formas variadas, quer o órgão esteja vazio ou distendido. As **partes da bexiga** são **fundo, corpo e colo**. A capacidade volumétrica da bexiga é de aproximadamente 500 ml.

Internamente, a bexiga quando vazia, apresenta um epitélio pregueado, exceto na região de trígono. O **trígono da bexiga** é uma região triangular formada pela emergência dos **dois ósteos ureterais** e o **ósteo da uretra**. A sua mucosa é de coloração rosa. Quando cheia tem forma oval, com 12 cm de diâmetro.

Na **mulher** a bexiga fica a frente do útero e durante a gestação o crescimento uterino pode diminuir a capacidade de enchimento da bexiga. Logo, a gestante experimentará um aumento na frequência de micções. A bexiga da mulher tem menor capacidade de armazenamento de urina que a masculina.

A bexiga apresenta **quatro camadas** que são **serosa, muscular, submucosa e mucosa**. A **túnica serosa** é derivada do peritônio e reveste externamente a bexiga. A **túnica muscular** apresenta **três camadas** que são **externa, circular média e longitudinal interna**. O **músculo detrusor** fica na camada externa. A **túnica submucosa** de tecido conjuntivo, a lâmina própria, bem inserida entre as camadas muscular e mucosa. A **túnica mucosa** é delgada e formada por epitélio de transição.

Os **ligamentos da bexiga** são o **umbilical mediano** (úraco), **umbilicais mediais, puboprostático medial e lateral** (homem) ou **pubovesicais** (mulher), **retrovesicais** (liga-se ao reto). Os **ligamentos** vão manter a bexiga em sua posição.

A **irrigação** da bexiga provém das artérias vesicais superior, média e inferior, ramos da ilíaca interna. A **drenagem venosa** é derivada das veias do plexo venoso vesical que drena o sangue do fundo para as veias ilíacas internas. A **inervação** é realizada por nervos derivados de fibras simpáticas e parassimpáticas dos nervos S3, S4 e plexo hipogástrico. A **drenagem linfática** da região direciona a linfa para os linfonodos ilíacos externos e ilíacos internos.

Uretra

A uretra é o segmento tubular que conduz a urina da bexiga para o exterior. Por conta das diferenças sexuais, essa região será estudada em separado.

Uretra masculina

Tem comprimento maior, estende-se do orifício uretral da bexiga até o **meato uretral externo do pênis** e possui comprimento médio de 20 cm. A uretra masculina é dividida em **três porções** que são **prostática, membranosa e esponjosa**. A uretra masculina apresenta **duas camadas** que são a **túnica mucosa e a túnica submucosa**. A **túnica mucosa** é formada por um epitélio pseudoestratificado colunar com áreas de estratificado pavimentoso.

A **porção prostática** é a parte mais larga, principalmente na porção média, e se estende através da próstata. O **seio prostático** é uma depressão da **crista uretral** que fica no soalho da uretra prostática. No **fundo do seio prostático** existe a abertura para próstata, que recebe a secreção dessa glândula durante a ejaculação. Na **crista uretral** também existe uma comunicação com a vesícula seminal, o **colículo seminal**. O **utrículo prostático** é uma estrutura em forma de saco, resquício dos **ductos paramesonéfricos**, que forma parte do sistema genital feminino (**ducto de Müller**), que corresponde a útero e vagina atrofiados e se abre na uretra prostática através de um orifício.

A **porção membranosa** é o segmento mais breve, com cerca de 1 cm de extensão, que se inicia no ápice da próstata até o início da entrada no pênis. Essa porção da uretra atravessa o **diafragma urogenital** e é envolvida pelo **músculo esfíncter da uretra**.

A **porção esponjosa ou peniana** da uretra é o trecho mais longo, estendendo-se ao longo do corpo esponjoso do pênis e terminando no ósteo externo da uretra, num trajeto aproximado de 15 cm. A **fossa navicular** é uma dilatação da uretra na região de glândula peniana. O **ósteo externo da uretra** é um orifício em forma de fenda que se abre no **meato do pênis**. No interior da uretra peniana, na mucosa, existem aberturas para as **glândulas ureterais ou de Littré** que produz muco que serve de lubrificação durante o ato sexual.

A **irrigação** da uretra masculina provém da artéria uretral. A **drenagem venosa** é realizada por veias que confluem para as veias profundas do pênis e do plexo pudendo. A **inervação** é feita por nervos derivados do nervo pudendo. A **drenagem linfática** é realizada para os linfonodos sacrais, ilíacos internos e inguinais.

Uretra feminina

A uretra feminina é um conduto muito curto, cerca de 4 cm de comprimento, com diâmetro de 6 mm e que se localiza na posterior da sínfise púbica. Ao longo do seu trajeto, atravessa o **diafragma urogenital** e se abre a frente do **óstio vaginal**, através do **orifício externo da uretra**. A uretra feminina não tem função sexual como a uretra masculina, servindo apenas ao sistema excretor. A uretra feminina apresenta o **seio uretral**, que são pregas longitudinais na mucosa, onde se observam as **glândulas parauretrais ou de**

SISTEMA GENITURINÁRIO

Skene que desembocam no **óstio externo**. Essas glândulas produzem um líquido esbranquiçado que é liberado em maior quantidade durante o orgasmo. A uretra feminina apresenta **duas camadas** que são a **túnica muscular e a túnica mucosa**. A túnica mucosa é revestida por epitélio de transição, com áreas de epitélio pavimentoso estratificado não queratinizado.

A **irrigação** da uretra feminina é realizada por artérias que são ramos das vesicais inferiores e pudenda externa. A **drenagem venosa** é feita pelas veias uretrais que vão confluir para vesicais e vaginais. A **inervação** é realizada por nervos que derivam dos plexos pélvico e pudendo. A **drenagem linfática** da região direciona a linfa para os linfonodos sacrais, ilíacos internos e inguinais.

Sistema Genital Masculino

O sistema genital masculino pode ser dividido em **órgãos internos e órgãos externos**. Os **órgãos internos** são **testículos, epidídimo, ducto deferente, ducto ejaculatório, funículos espermáticos e glândulas sexuais** (próstata, vesículas seminais e glândulas bulbouretrais). Os **órgãos externos** são o **pênis e a bolsa escrotal** (Fig.11.2).

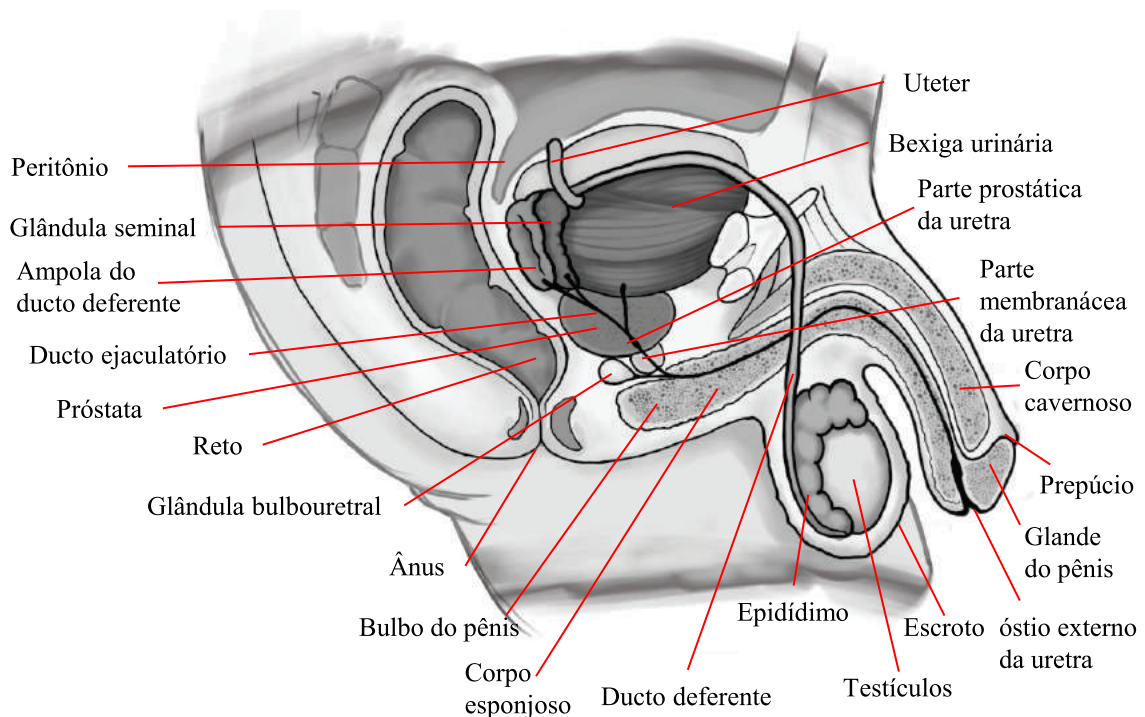


Figura 11.2: Sistema genital masculino

Órgãos internos

Testículos

Os testículos apresentam forma oval, porém com achatamento lateral. Estão localizados no interior do escroto e produzem os gametas masculinos, os espermatozoides. Inicialmente, os testículos se formam na cavidade abdominal e descem para interior da bolsa escrotal nas proximidades do nascimento, passam pelo canal inguinal, guiados pelo gubernáculo. Os testículos têm 5 cm de comprimento, 3 cm de largura, 3 cm de espessura ventro-dorsal e massa média de 12 g.

Os **testículos** apresentam **duas faces** que são **lateral e medial**, **duas extremidades** que são **superior e inferior**, **duas margens** que são **anterior e posterior**. A **margem anterior** é convexa e se volta para baixo e a **borda posterior** é reta e se dirige para cima e nela se prende o **funículo espermático**. Na **borda posterior** se observa uma estrutura afunilada, chamada de **epidídimo**. As **extremidades** e as **faces** são lisas e cobertas pela **túnica vaginal**.

Os **envoltórios** do testículo, do epidídimo e dos funículos espermáticos são a **fáscia espermática externa**, a **fáscia cremastérica**, a **fáscia espermática interna** e a **túnica vaginal**.

A **fáscia espermática externa** se estende pelo testículo e pelos funículos, passa pelo canal inguinal. A **fáscia cremastérica** é formada por feixes do músculo cremaster. A **fáscia espermática interna** é uma membrana fortemente aderida ao músculo cremaster e que se prolonga pelo canal inguinal. A **túnica vaginal** é uma membrana serosa que envolve os testículos e que apresenta a lâmina visceral e a lâmina parietal.

As **túnicas do testículo** são a **túnica vaginal**, a **túnica albugínea** e a **túnica vascular**. A **túnica vaginal** já foi descrita no parágrafo anterior. A **túnica albugínea** é uma membrana grossa e fibrosa de coloração azulada que protege os testículos. Essa última se prolonga para o interior formando o **mediastino do testículo**. O **mediastino do testículo** divide essas estruturas glandulares em vários compartimentos internos. A **túnica vascular** é uma camada de vasos sanguíneos na parte interna da túnica albugínea.

Internamente, o testículo apresenta uma **rede de ductos microscópicos** que, na luz dos quais, ocorre o processo de espermatogênese. No interior dos túbulos seminíferos ocorre a formação das linhagens espermatogênicas. Dos **túbulos seminíferos** os espermatozoides vão para os **túbulos retos**, desses seguem para **rede testicular**. Da rede testicular, os gametas vão para os **dúctulos eferentes**, para finalmente, atingirem o **epidídimo**. Destacam-se na região **dois tipos de células** que são as **células intersticiais** ou **de Leydig** e as **células de Sertole**. As primeiras são as células produtoras de testosterona pela ação do hormônio LH e as últimas têm funções mais amplas como controle de migração e maturação das células germinativas, formação a barreira hemato-testicular e produção da substância de Müller. Essa substância inibe a formação dos ductos paramesonéfricos (sistema genital feminino).

A **irrigação** dos testículos é realizada através das artérias testicular, do ducto deferente, cremastérica e pudenda interna. A **drenagem venosa** se dá pelas veias testiculares direita e esquerda que são tributárias da veia cava inferior, veias do ducto deferente e veias cremastéricas. A **inervação** é feita por

SISTEMA GENITURINÁRIO

nervos que derivam do plexo celíaco. A **drenagem linfática** conduz a linfa para os linfonodos lombares e inguinais.

Epidídimo

Localiza-se na borda posterior do testículo e se divide em **três partes** que são **cabeça, corpo e cauda**. O epidídimo tem a função de coletar e armazenar os espermatozoides. A **cabeça** é a região inicial que vai se afinando, o **corpo** é a porção mediana e a **cauda** é a parte mais delgada que se liga ao ducto deferente. O **seio do epidídimo** é a região compreendida entre o testículo e o corpo do epidídimo.

Os **apêndices do testículo e do epidídimo** são localizados na parte superior dessas regiões. Na **parte cranial dos testículos** existe o **apêndice dos testículos** (resquílios do ducto paramesoméfrico). Na **parte cranial do epidídimo** existe o **apêndice do epidídimo**.

Ducto deferente

O **ducto deferente** faz a excreção dos espermatozoides armazenados no epidídimo durante a ejaculação. Esse conduto tem cerca de 40 cm, 4 mm de diâmetro e vai da cauda do epidídimo até um pouco depois da **ampola do ducto deferente** quando conflui no **ducto da glândula seminal**, formando o **ducto ejaculatório**. A **cirurgia de vasectomia** consiste na ligadura (fechamento) dos ductos deferentes. A função do ducto deferente é promover contrações musculares para expulsar o sêmen para uretra durante a ejaculação.

Os ductos deferentes possuem **três camadas** que são a **túnica externa, a túnica muscular e a túnica mucosa**. A **túnica externa** é uma membrana adventícia. A **túnica muscular** apresenta **duas camadas de músculos**, uma **externa** com disposição **longitudinal** e outra **interna**, com arranjo **circular** das fibras. A **túnica mucosa** é formada por um epitélio pseudoestratificado colunar (cilíndrico) com esteriocílios.

A **irrigação** dos ductos deferentes se dá pela artéria do ducto deferente. A **drenagem sanguínea** é conduzida para os plexos pampiniforme, vesical e prostático. A **inervação** ocorre através dos nervos derivados do plexo pélvico. A **drenagem linfática** direciona a linfa para os linfonodos inguinais.

Ducto ejaculatório

São dois condutos convergentes de cranial para caudal que são formados pela junção do ducto da vesícula seminal com a parte final do ducto deferente e que possui aproximadamente 2 cm de comprimento. Esse ducto está inserido no interior da próstata e converge para uretra prostática.

Funículo espermático

É a estrutura que fixa os testículos no interior da bolsa escrotal, levando consigo estruturas vasculares, linfáticas, nervosas e o ducto deferente. Essa estrutura percorre o canal inguinal, indo do final do ducto deferente ao interior do testículo.

Os **componentes do funículo espermático** são as **artérias testicular, do ducto deferente e cremastérica, as veias do plexo venoso pampiniforme, os nervos são fibras nervosas simpáticas e parassimpáticas, o plexo nervoso pélvico e do ducto deferente.**

Glândulas sexuais (próstata, vesículas seminais e glândulas bulbouretrais)

Próstata

Órgão ímpar e central que está localizado abaixo da bexiga, envolvendo a parte inicial da uretra, chamada uretra prostática. Essa glândula fica a frente do ânus, por isso, é possível a sua palpação através do toque retal para verificação de hemorroidas, hipertrofia ou câncer de próstata. A próstata tem uma massa normal de 20 g, com 4 cm de largura, 3 cm de altura e 2 cm de espessura. No **interior da próstata** passam a **uretra e os ductos ejaculatórios.**

Essa glândula apresenta um formato de uma castanha, apresenta **uma base, um ápice, três lobos** (médio, lateral direito e lateral esquerdo) e **quatro faces** que são a anterior, a posterior e as duas ífero-laterais. A **base** é superior, em contato com o colo da bexiga. O **ápice** é inferior e fica em contato com o diafragma urogenital. O **lobo médio** fica entre os ductos ejaculatórios. Os **lobos laterais direito e esquerdo** são divididos por um sulco mediano na face posterior. A **face anterior** é mais convexa, estreita e nela se insere o **ligamento puboprostático** que vai até a pube. A **face posterior** é menos convexa, fica próxima ao ânus e é o local por onde penetram os ductos ejaculatórios. As **faces ífero-laterais** se projetam da glândula e se relacionam com os **músculos levantadores do ânus.**

A **irrigação** da próstata é realizada por artérias derivadas da pudenda interna, da vesical inferior e da retal média. A **drenagem venosa** é feita por veias que formam o plexo prostático. A **inervação** deriva de nervos do plexo pélvico. A **drenagem linfática** direciona a linfa da região para linfonodos ilíacos internos e sacrais.

Vesículas seminais

São duas glândulas alongadas, localizadas na face dorsal da bexiga urinária. As vesículas seminais produzem uma secreção viscosa alcalina que contribui na formação do sêmen. Essas glândulas apresentam um comprimento de 5-8 cm, podendo variar o tamanho em cada um dos lados. No interior de cada glândula seminal existe um longo tubo enovelado, de aproximadamente 15 cm e seu ducto de excreção vai convergir

SISTEMA GENITURINÁRIO

no **ducto ejaculatório**.

As vesículas apresentam **duas faces** (anterior e posterior) e **duas extremidades** ou **polos** (superior e inferior). A **face anterior** se relaciona com o fundo da bexiga. A **face posterior** entra em contato com o reto. As **extremidades superiores** são divergentes. As **extremidades inferiores** são mais agudas, convergentes e se relacionam com a base da próstata. A disposição das duas vesículas seminais lembra a letra “V”, mais aberta que a habitual.

A **irrigação** das vesículas seminais procede de ramos das artérias vesicais média e inferior e da retal média. A **drenagem venosa** parte de veias que formam o plexo vesical que conduz o sangue para as veias ilíacas internas. A **inervação** é derivada do plexo hipogástrico inferior. A **drenagem linfática** da região direciona a linfa para os linfonodos ilíacos internos.

Glândulas bulbouretrais

São pequenas glândulas pares, arredondadas, de coloração amarelo pálido e estão situadas abaixo da próstata, entre os **músculos do diafragma urogenital**. As glândulas bulbouretrais produzem uma secreção alcalina que neutraliza a acidez da uretra e lubrifica a extremidade do pênis (meato uretral externo), nas proximidades do óstio externo da uretra para relação sexual. O **ducto de excreção** das bulbouretrais tem cerca de 3 cm e drena no início da **parte esponjosa da uretra**.

Órgãos externos

Bolsa escrotal

O escroto é um saco de pele e músculo que abriga os testículos. Essa estrutura é dividida externamente pela **rafe escrotal**. Apresenta-se mais pigmentada, como muitos pelos e grande quantidade de glândulas sudoríparas e sebáceas. O **lado esquerdo do escroto** se encontra em posição mais inferior que do lado direito, isso é devido ao funículo espermático que é mais comprido do lado sinistro.

A bolsa escrotal apresenta **duas camadas** que são a **pele e a túnica de dartos**. A **pele** ou **tegumento do escroto** é enrugado. A **túnica de dartos** é formada de músculo liso que se irradia por todo escroto, da base até a raiz do pênis e que emite um **septo** que divide internamente o escroto em **duas cavidades** que são **direita e esquerda**, cada uma abriga um dos testículos.

A **irrigação** da bolsa escrotal é realizada por artérias derivadas, principalmente, da femoral, da pudenda interna e da epigástrica inferior. A **drenagem venosa** é feita por veias satélites das artérias anteriormente mencionadas. A **inervação** provém dos nervos ilioinguinal e genitofemoral. A **drenagem linfática** da região direciona a linfa para os linfonodos inguinais.

Pênis

É o membro viril, o órgão de cópula masculino que se prende nas adjacências do **arco púbico**. O pênis tem um formato cilíndrico que varia de tamanho conforme o estado flácido ou ereto. Esse órgão se constitui em **três formações** cilíndricas de tecido hemodinâmico que são os **dois corpos cavernosos** (voltados para o dorso) e **um corpo esponjoso** (voltado para o ventre e envolve a uretra). Além dessa tripla estrutura, encontram-se um tecido fibroso (fáscia profunda) entremetido e uma pele que o reveste externamente (Fig. 11.3).

A pele que recobre o pênis é classificada como epitélio pavimentoso estratificado, com camada córnea fina, de coloração mais escura e não apresenta camada adiposa. O pênis se inicia com a **raiz do pênis** que fica por cima do pube. Na **extremidade distal**, há um sobrepasso de tegumento, quando em estado flácido, denominado de **prepúcio**. Alguns homens podem apresentar o prepúcio muito fechado, o que dificulta a exposição da glândula do pênis (cabeça), acarretando dificuldade para limpeza do local, dor e dificuldades durante a relação sexual, além de maior predileção ao câncer peniano. No adulto esse excesso de prepúcio pode ser removido através de uma cirurgia denominada de **postectomia** (fimose ou circuncisão).

Logo abaixo do **meato externo da uretra** se observa uma prega fibrosa, o **frênulo do prepúcio**. Em torno da **glândula** existe uma margem arredondada denominada de **coroa ou colo do pênis**. Entre a glândula e o restante do corpo, existe uma depressão, que circunda a glândula, chamada de **sulco balanoprepucial** (sulco retroglandular). Na região de coroa e na parte interna do prepúcio se observam as **glândulas prepuciais** que produzem esmegma. A glândula peniana apresenta um diâmetro maior que o corpo. No pênis não existem pelos.

A região peniana apresenta **duas camadas** denominadas de **fáscia superficial e fáscia profunda**. Na **fáscia superficial** se encontra a **túnica de dartos**. A **fáscia profunda** se constitui no preenchimento em torno dos tecidos eréteis, do corpo até a coroa da glândula. Os **corpos cavernosos** são tecidos eréteis que são circundados por fibras circulares que se unem no centro, denominadas de **septo do pênis**. O **corpo esponjoso** apesar de ser na maior parte de sua extensão uniforme, na extremidade proximal se apresenta dilatado, formando o **bulbo do pênis**.

SISTEMA GENITURINÁRIO

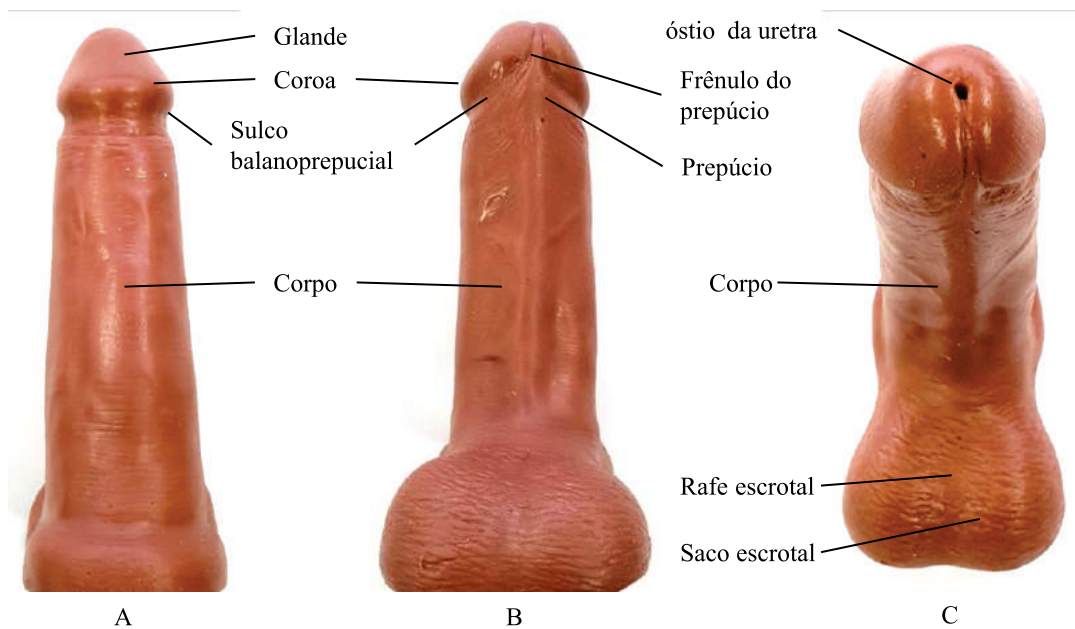


Figura 11.3: Pênis. A. Parte dorsal. B. Parte ventral. C. Ósteo externo da uretra.

Os **ligamentos do pênis** são o **fundiforme** e **suspensor**. O **ligamento fundiforme** é mais comprido e liga à raiz do pênis a parede anterior do abdome ao reto. O **ligamento suspensor** é mais curto e prende a raiz do pênis na linha alba, no ligamento arqueado e na sínfise púbica.

A **irrigação** do pênis é feita pelas artérias dorsal do pênis, profunda do pênis e do bulbo do pênis. A **drenagem sanguínea** é realizada pela veia dorsal superficial do pênis e veia dorsal profunda do pênis. A **inervação** se dá pelo nervo pudendo e pelo plexo pélvico. Os **linfáticos** da região drenam para os linfonodos inguinais.

Sistema Genital Feminino

O sistema genital feminino pode ser dividido em **órgãos internos** e **órgãos externos**. Os **órgãos internos** são **ovários, tubas uterinas, útero e vagina**. Os **órgãos externos** são **monte de púbis, lábios maiores e menores, clitóris, vestíbulo**, e as **glândulas vestibulares maiores** (Figs 11.4 e 11.5).

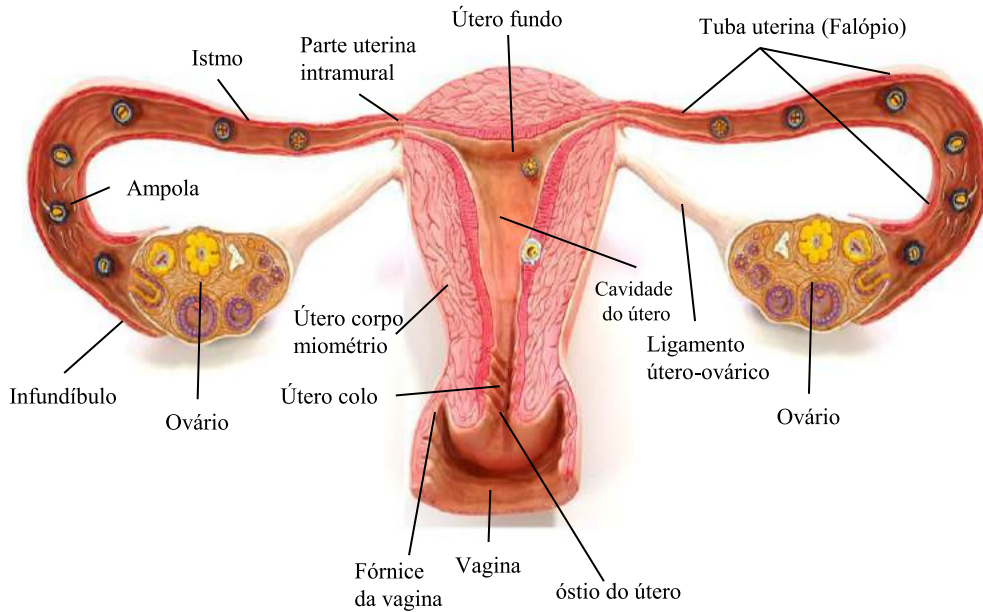


Figura 11.4: Sistema reprodutor feminino.

Órgãos internos

Ovários

São as gônadas femininas, local onde estão os gametas, sítio de maturação dos folículos. Os ovários são duas pequenas glândulas em formato de amêndoas, localizados na lateral da pelve. Cada ovário tem massa aproximada de 3 g, possui comprimento de 4 cm, largura de 2 cm e 1 cm de espessura. Os hormônios progesterona e estrogênio são produzidos pelos ovários.

Esses órgãos apresentam **duas faces, duas extremidades e duas margens**. As **faces** são a **lateral** e a **medial**. A **face medial** é dirigida para os órgãos da pelve e a **face lateral** se fixa a parede lateral. As **extremidades** são a **cranial** e a **caudal**. As **margens** são a **mesovárica** e a **livre**. Na **margem mesovárica** se prende o **ligamento mesovárico** e é o local de emergência do feixe vasculonervoso do ovário (hilo do ovário). O **ligamento suspensor do ovário** se prende a extremidade tubária (cranial). O local onde os ovários se alojam é denominado de **fossa ovárica**.

A **túnica albugínea** é a membrana fibrosa que envolve o ovário. O **epitélio** que reveste o ovário é germinativo com células cúbicas e grande quantidade de folículos em diferentes estágios de desenvolvimento. A **parte interna** é denominada de estroma do ovário e pode ser dividida em **córtex** e **medula**.

O **córtex** é cheio de folículos ovarianos e a medula é atrofiada, repleta de vasos e nervos. Os folículos vão se enchendo de líquido folicular e contêm em seu interior os ovócitos. Os **folículos** são os **primordiais**, os **primários**, os **em crescimento**, os **maduros** ou **de Graaf** e os **atrésicos**. As estruturas

SISTEMA GENITURINÁRIO

importantes dos folículos são o *cumulus oophorus*, a *corona radiata* e as **tecas** (interna e externa). O *cumulus oophorus* é um conjunto de células dentro do folículo que apoiam o ovócito. A *corona radiata* é a camada de células que circunda o ovócito e que é liberada no momento da fecundação. As **tecas** são as camadas de células encontradas no folículo maduro. A **teca interna** é formada por células secretoras de estrógenos e a teca externa é formada por células semelhantes ao estroma ovariano. A **teca interna** dá origem ao corpo lúteo.

O **ciclo ovariano** tem duração média de 28 dias e começa no primeiro dia da menstruação. No décimo quarto dia ocorre a ovulação pelo rompimento de um folículo, por ação hormonal. O ovócito é liberado e a cavidade do folículo apresentará um fundo hemorrágico, denominado de corpo hemorrágico. Uma vez liberado, o ovulo é captado pelas fimbrias da tuba e conduzido ao longo do canal genital feminino. Se por acaso não ocorrer fecundação, a teca interna dará origem ao **corpo lúteo de menstruação**. Se houver fecundação, a teca interna formará o **corpo lúteo gravídico**, importante na manutenção inicial da gestação. O **corpo lúteo** é uma glândula temporária e ao fim da liberação hormonal, deixa no ovário uma cicatriz esbranquiçada, denominada de **corpo albicans**.

O **cisto ovariano** é uma cavidade cheia de líquido folicular ou sangue que pode se formar no ovário, geralmente em mulheres na idade fértil. Os **cistos** podem ser de **dois tipos** que são o **folicular** ou o **lúteo**. O **cisto folicular** ocorre pela não liberação do ovócito, nesse caso, o folículo se enche de líquido folicular. O **cisto lúteo** é formado pelo fechamento após a liberação do ovócito, nessa situação, há deposição de grande quantidade de sangue. Os **cistos ovarianos** podem causar dor e desconforto na relação sexual. O tratamento é cirúrgico ou farmacológico (anticoncepcionais).

A **irrigação** dos ovários é realizada pelas artérias ovárica e uterina. A **drenagem venosa** é feita pelas veias dos plexos pampiniforme e ovárico. A **inervação** se dá através dos plexos hipogástrico e ovárico. A **drenagem da linfa** é direcionada para os linfonodos lombares.

Tubas uterinas

São também chamadas de tubas de Falópio e se constituem em dois condutos que ligam os ovários ao útero, servindo para o transporte de óvulos e do zigoto. As tubas são presas pelo **ligamento mesossalpinge**, que faz parte do **ligamento largo do útero**. Elas têm um comprimento de 15 cm e se divide em **quatro partes** que são o **infundíbulo**, a **ampola**, o **istmo** e a **parte uterina**. O **infundíbulo** é caracterizado pela presença das **fimbrias**, que são estruturas em forma de “franjas ou dedos de luva” que captam o ovócito liberado na ovulação e o direcionam para o interior das trompas. A **ampola** é o local dilatado, onde normalmente ocorre a fecundação. O **istmo** é uma parte intermediária mais estreita. A **parte uterina** é a porção final que se conecta ao útero.

As **tubas uterinas** apresentam **três camadas** que são a **túnica serosa**, a **túnica muscular** e a **túnica mucosa**. A **túnica serosa** é mais externa e derivada do peritônio. A **túnica muscular** apresenta **duas camadas**, uma **interna** com músculo em disposição circular e outra **externa**, na qual, o músculo se dispõe em trajeto longitudinal. Esses músculos são responsáveis pela contração rítmica que as tubas apresentam. A **túnica mucosa** possui as **pregas tubais** e apresenta um epitélio simples colunar ciliado, produz secreção que facilita o deslocamento e capacita o espermatozoide.

Um fato interessante é que o sistema genital feminino é aberto para cavidade abdominal. Isso quer dizer que, se o ovócito não for captado pelas fimbrias, pode cair na cavidade abdominal e gerar uma **preñez ectópica abdominal**. Outro fato é que o zigoto pode se implantar na **tuba uterina** gerando uma **preñez ectópica tubária**. Essas formas de gestação não são bem sucedidas, levando a realização de abortos.

A **irrigação** das tubas uterinas deriva da artéria uterina e da artéria ovárica. A **drenagem venosa** é realizada por veias que drenam para o plexo uterino. A **inervação** é feita por nervos que derivam dos plexos pélvico e sacral. A **drenagem linfática** da região direciona a linfa para os linfonodos ilíacos internos.

Útero

É um órgão musculoso em forma de pera achatada na mulher em idade fértil e que se localiza na região média da pelve entre o reto e a bexiga urinária. O útero apresenta um achatamento ventro-dorsal, com comprimento de 8 cm, 5 cm de largura, 3 cm de espessura, massa de 40 g.

Esse órgão apresenta **três partes** que são o **corpo**, **fundo** e **colo**. O **corpo do útero** se constitui na maior parte desse órgão e se volta para cima. O **fundo do útero** se constitui na parede superior do órgão, delimitado pelas emergências das tubas uterinas de cada lado. O **colo do útero** é o estreitamento inferior, nele se insere a vagina em suas bordas, sendo formado **por duas porções** que são a **supravaginal** e a **vaginal**. O **istmo do útero** é um discreto estreitamento na sua superfície externa, que é o limite entre corpo e colo.

As **faces do útero** são a **anterior** (ventral) e a **posterior** (dorsal). A **face anterior** está dirigida para a bexiga urinária. A **face posterior** possui convexidade mais acentuada, volta-se para o reto, no entanto, a presença de alças intestinais no local, impede do contato direto com o reto. As **bordas laterais** do útero são de pouca convexidade e na porção cranial das mesmas se observam as tubas uterinas. O **ligamento redondo do útero**, o **ligamento próprio do ovário** e o **ligamento largo** se prendem às **bordas laterais**.

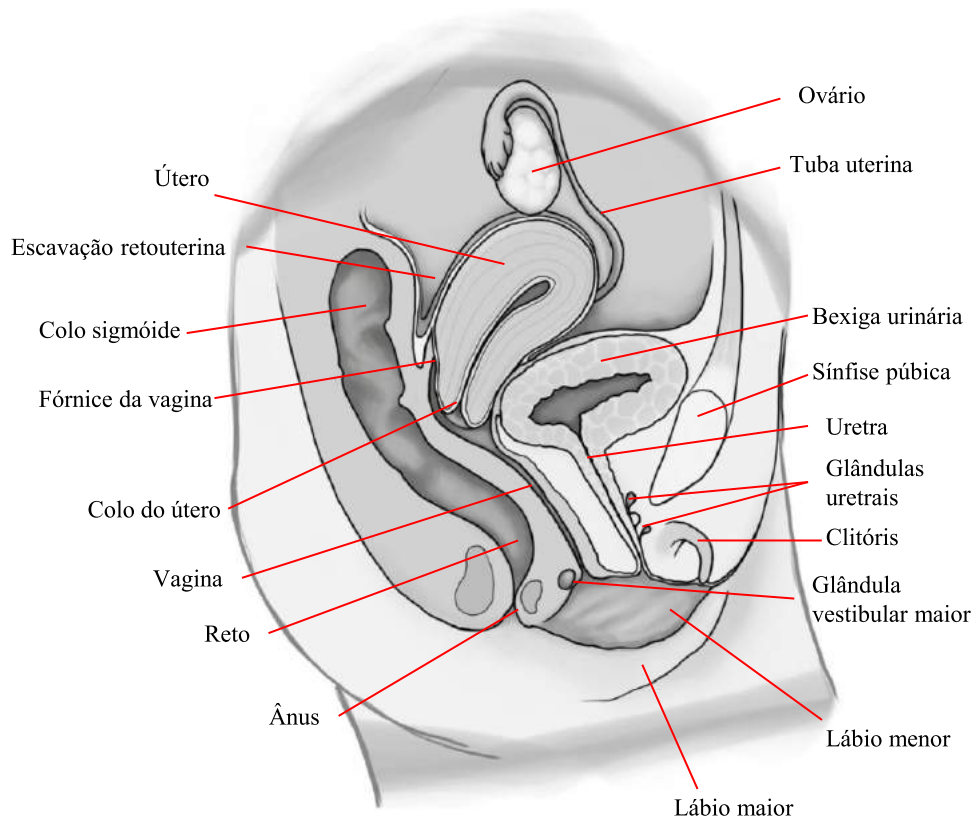


Figura 11.5: Sistema genital feminino.

Os ligamentos e os músculos da região, com a idade avançada, podem ficar frouxos, levando ao **prolapso uterino**. O prolapso causa a descida do útero e do canal vaginal para região pélvica, e até para o exterior da vagina, em caso extremos. As causas dessa patologia são a idade avançada, o parto traumático, os tumores na pelve e as lesões por esforços como tosse ou constipação intestinal. O tratamento é através da cirurgia chamada de histerectomia. A histerectomia pode ser parcial ou total. Na histerectomia parcial o corpo do útero é removido, deixando-se apenas o colo.

Internamente, o útero apresenta uma **cavidade** triangular em forma de fenda alongada, com base (fundo) voltada para cima e o ápice (istmo) voltado para baixo. O **canal do colo** se liga a vagina e se apresenta dilatado em sua porção média. As pregas desse canal são denominadas de **pregas espalmadas** (árvore da vida do útero). O **ósteo do útero** é o local de desemboque desse órgão na cavidade vaginal.

Os **ligamentos** mais eminentes do útero são os **largos**, os **sacrouterinos**, os **cardinais** e os **redondos**. O **ligamento cardinal** que liga o colo do útero a parede lateral da pelve. O **redondo** e **largo** ligam as bordas laterais a parede lateral da pelve.

O útero apresenta **três camadas** que são a **túnica serosa**, a **túnica muscular** e a **túnica mucosa**. A

túnica serosa é formada de peritônio e reveste externamente o órgão. A **túnica muscular** possui **tripla camada** (externa, média e interna). A **externa** é de músculo com disposição longitudinal. A **camada muscular média** é mais espessa e sofre a ação da ocitocina durante o parto. A **interna** tem fibras musculares com trajeto circular. A **túnica muscular** é a maior camada do útero, constituída por músculo liso, vasos e tecido conectivo. A **túnica mucosa** é classificada como epitélio cilíndrico simples com glândulas tubulares. A **mucosa do corpo** do útero sofre alterações hormonais durante o ciclo menstrual, e por isso, é um epitélio dinâmico que varia de espessura, sendo descamado durante a menstruação e depois é refeito por um processo cíclico mensal, durante o período fértil da mulher. A **mucosa do colo** é diferente do restante do útero, formada por *epitélio* escamoso estratificados não queratinizado.

As **fases do ciclo menstrual** são **face proliferativa** (ação do FSH – estrogênio), **fase secretória** (ação do LH - progesterona), **face pré-menstrual** (formação do corpo lúteo gravídico ou de menstruação) e **fase menstrual** (na ausência de gravidez).

A **tríade da mulher atleta** pode se desenvolver em mulheres esportistas que apresentam baixos índices de gordura corporal. Essa patologia é caracterizada por distúrbios alimentares (anorexia), por amenorreia (ausência de menstruação), pela diminuição do hormônio liberador da gonadotrofina e por osteoporose prematura, causando lesão óssea irreversível e levando as mulheres jovens com esse distúrbio, a terem densidade mineral óssea semelhante a mulheres de 50 a 70 anos.

A **irrigação** do útero é realiza pelas artérias uterinas, ilíacas internas e ováricas. A **drenagem venosa** é feita pelo plexo uterino, veias uterinas que desembocam nas ilíacas internas. A **inervação** é realizada principalmente pelo plexo hipogástrico inferior e pelo plexo ovárico. A **drenagem linfática** direciona a linfa da região para os linfonodos inguinais superficiais e ilíacos

Vagina

Constitui-se em uma cavidade musculosa de paredes delgadas, que serve como receptáculo para cópula, além de passagem da menstruação e canal final do parto por via baixa (parto vaginal ou normal).

A **vagina** tem forma de fenda transversal, estende-se desde o colo do útero até o óstio que se abre no vestibulo e apresenta uma extensão de 15 cm. Esse canal não possui o mesmo diâmetro durante sua extensão, de forma que se apresenta dilatada na sua porção média e apertada nas suas extremidades.

A **parede posterior da vagina** é cerca 2 cm mais longa que a parede anterior. Ao se adaptar ao colo do útero, parte do colo se adentra na cavidade vaginal, formando uma estrutura semelhante a uma cúpula, já que a vagina é mais larga que o colo. Essa região entre o final do colo e o início da vagina é denominada de **fórnice**.

A vagina apresenta **duas paredes** que são a **anterior** e a **posterior** e possui **duas camadas** que são a

SISTEMA GENITURINÁRIO

túnica muscular e a **túnica mucosa**. A **parede anterior** se relaciona com fundo de bexiga e uretra. A **parede posterior** está voltada para o reto. A **túnica muscular** é composta por **duas camadas** que são **longitudinal** (externa) e **circular** (interna), além do bulbo do vestíbulo (estrutura erétil) e o músculo bulbocavernoso. A **túnica mucosa** é formada por um epitélio estratificado pavimentoso não queratinizado com riqueza de glicogênio e apresenta em sua superfície numerosas rugas que parecem papilas.

A **irrigação** da vagina é realizada pelas artérias vaginais, uterinas, ramos da vesical inferior e da pudenda interna. A **drenagem venosa** é feita pelo plexo venoso vaginal que converge para as veias ilíacas internas. A **inervação** da vagina é realizada pelo plexo uterovaginal (parte superior) e pelo plexo pudendo (parte inferior). A **drenagem linfática** da região direciona a linfa para os linfonodos ilíacos e inguinais superficiais.

Órgãos externos

Monte de púbis

É uma **região gordurosa coberta de pele**, a frente da sínfise púbica que apresenta pelos púbicos na mulher durante a puberdade, em idade fértil e em menopausa. Esses pelos vão circundar toda região sexual, em torno dos grandes lábios do pudendo (Fig. 11.6).

Lábios maiores

Essas estruturas são **pregas longitudinais de pele** que se expande desde o monte de púbis até o períneo e delimitam a fenda da vulva ou rima do pudendo. Os lábios apresentam **duas faces** que são a **interna** e a **externa**. A **face interna** é glabra e pouco queratinizada, mas tem muitas glândulas sebáceas e a **face externa** é queratinizada e contém inúmeros pelos grossos. Os **lábios maiores** convergem e se juntam na região anterior (mais espessa) e ficam muito próximos na região posterior, formando as **comissuras anterior** e **posterior dos lábios**, respectivamente. Os **lábios maiores do pudendo** são estruturas correspondentes à bolsa escrotal (Fig. 11.6).

Lábios menores

São **pregas de mucosa** situadas internamente aos lábios maiores e que não possuem tecido gorduroso. Em mulheres virgens, esses lábios menores apresentam um **frênulo** (forquilha). Na **parte anterior**, na junção dos lábios menores, formam-se **duas porções**, a **porção a frente do clitóris** é denominada de **prepúcio do clitóris** e a **porção posterior** é chamada de **frênulo do clitóris** (Fig. 11.6).

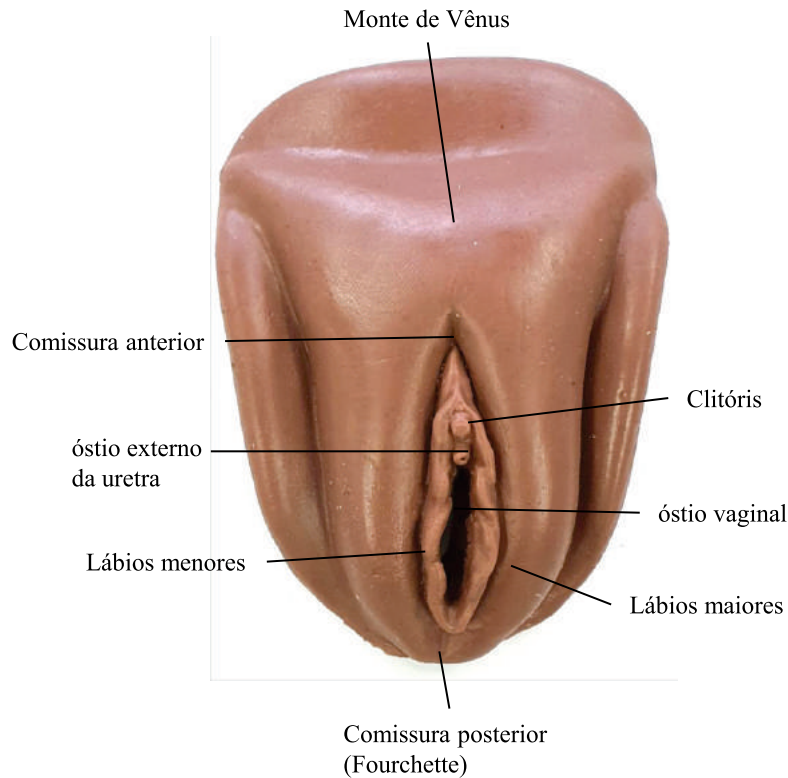


Figura 11.6: Vulva.

Clitóris

É uma pequena estrutura erétil similar ao pênis, localizada na **comissura anterior**. Essa estrutura apresenta **três partes** que são os **ramos**, o **corpo** e a **glânde do clitóris**. Internamente, o clitóris apresenta **dois corpos cavernosos** semelhantes aos do pênis, **ligamento suspensor** e **músculos isquiocavernosos** que partem da margem inferior (Fig. 11.6).

Vestíbulo

É a região em forma de fenda longitudinal delimitada pelos lábios menores do pudendo. No vestibulo da vagina se observam o **óstio da uretra**, o **óstio da vagina** e a **abertura das glândulas vestibulares maiores**.

O **óstio externo da uretra** fica um pouco abaixo do clitóris. Essa pequena fenda se constitui no orifício externo para saída da urina.

O **óstio vaginal** se localiza posteriormente ao orifício externo da uretra. Esse orifício é bastante dilatável para que as funções fisiológicas (sexual e de concepção) sejam realizadas. O **hímen** é uma membrana que oblitera parcialmente a entrada do **óstio da vagina** (intróito vaginal), sendo encontrada em **mulheres virgens**. Após a primeira relação sexual, o hímen é rompido deixando vestígios de tecido

SISTEMA GENITURINÁRIO

cicatricial, denominado de **carúnculas himenais**.

Glândulas vestibulares maiores

Também são conhecidas por **glândulas de Bartholin**. As glândulas vestibulares maiores são **duas regiões** semelhantes localizadas ao lado do óstio vaginal. Apresentam semelhanças com as bulbouretrais e **seus ductos se abrem na parte lateral do hímen**.

Irrigação, drenagem sanguínea e linfática e inervação dos órgãos genitais externos.

A **irrigação** dos órgãos externos é realizada pela artéria pudenda interna. A **drenagem venosa** se dá pela veia pudenda interna que converge para as veias vaginais e vesicais. A **inervação** ocorre através do nervo pudendo, do nervo ilioinguinal e do plexo pélvico. A **drenagem linfática** da região canaliza a linfa para os linfonodos pudendos externos e inguinais.

Manas

Constitui-se em órgãos coadjuvantes do sistema genital, já que apresentam áreas erógenas. Na finalidade reprodutora servem para a amamentação do lactente. As manas são pouco desenvolvidas nos homens e em meninas antes da puberdade, no entanto, se desenvolvem bastante na adolescência, durante o período pré-natal e durante a lactação.

As mamas em mulheres que nunca amamentaram possui uma altura de 5 cm e um diâmetro aproximado de 12 cm, massa de 250 g com possibilidade de aumento para 500 g durante a lactação. As **glândulas mamárias** apresentam aproximadamente 20 ductos terminais e se dispõem de forma radial ao redor dos **mamilos**. O **mamilo** apresenta um formato cilíndrico e sobressalta em 1 cm no centro de uma região bem pigmentada (de rosa a marrom), chamada de **aréola**. A **aréola** tem forma circular, apresenta superfície áspera, cheia de glândulas sebáceas, denominadas de glândulas areolares. Durante a gravidez as aréolas ficam mais pigmentadas de melanina e não perdem totalmente a pigmentação após a lactação. As mulheres nulíparas apresentam uma aréola mais clara, próxima ao rosado.

As mamas apresentam **dois períodos de hipertrofia e dois períodos de involução**. As **hipertrofias** ocorrem durante a **adolescência e gravidez**. As **involuções** acontecem **após a lactação e na menopausa**. A **hipertrofia na adolescência** ocorre por maior deposição de gordura na região e por estímulos hormonais. A **hipertrofia da gravidez** acontece por aumento das glândulas mamárias e acúmulo de leite por ação hormonal. A **involução após a lactação** ocorre por perda de tecido glandular pela supressão hormonal. A **involução na menopausa** ocorre por perda de tecido adiposo e diminuição do estímulo hormonal. A **atrofia senil** levará a uma mama amolecida e caída na idosa.

A **doença fibrocística das mamas**, comum em mulheres entre 30 e 50 anos, é causada pelo excesso

de estrogênios e deficiência de progesterona na fase pós ovulatória ou lútea. Caracteriza-se por dor nas mamas, tumefação não cancerosa, uma semana antes da menstruação. O tratamento pode ser cirúrgico ou farmacológico.

O **câncer de mama** é um dos mais frequentes nas mulheres e está relacionado ao histórico familiar, progressão, menor idade da menarca, maior idade da última gestação a termo e intervalos longos entre as gestações. O programa de prevenção desse tipo de câncer deve ser baseado no autoexame mensal das mamas e na educação em saúde com foco nos fatores de risco modificáveis.

A **irrigação** das mamas se dá pelas artérias axilar, intercostais e torácicas internas. A **drenagem venosa** é realizada pelas veias axilar, intercostais e torácicas internas. A **inervação** procede do quarto ao sexto nervos torácicos. A **drenagem linfática** conduz 3/4 da linfa da região para os linfonodos axilares e subclávios e o 1/4 restante é direcionada para os linfonodos broncomediais

REFERÊNCIAS

ACKERMAN, S. Discovering the Brain. **National Academies Press** (US); 1992. Disponível em: <https://www.ncbi.nlm.nih.gov/pubmed/25121239>. Acesso em: 17 mai. 2020.

ALBANESE, A.M.; MERLO, A.B.; GOMEZ, M.G.; MIÑO, J.H.; INGRATTA, A.V.; ALBANESE, E.F. Peritoneal Spaces. Measurements of peritoneal surfaces. **Int. J. Morphol.** vol.37 no.2 Temuco jun. 2019. Disponível em: https://scielo.conicyt.cl/scielo.php?script=sci_arttext&pid=S071795022019000200730&lang=pt. Acesso em: 17 mai. 2020.

CASTRO, Sebastião Vicente de. **Anatomia fundamental**. 2. ed. São Paulo: Makrin Books, 2005.

DRAKE, R.L.; VOGL, A.W.; MITCHELL, A.W.M. **Gray's Anatomia Clínica para estudantes**. 3. ed. Rio de Janeiro: Elsevier, 2015.

FRITSCH, Helga; KUHNEL, Wolfgang. **Anatomia texto e atlas- Esplancnologia**. 9. ed. Porto Alegre: Artmed, 2008.

FIGUN, Mário Eduardo; GARINO, Ricardo Rodolfo. **Anatomia odontológica Funcional e Aplicada**. 3. ed. São Paulo: Panamerica, 2003.

GRAY, Henry; GOSS, Charles Mayo. **Anatomia**. 29. ed. Rio de Janeiro Guanabara Koogan, 1988.

GUYTON, Arthur C.; HALL, John E. **Tratado de Fisiologia Médica**. 12. ed. Rio de Janeiro: Elsevier, 2011. 1115p.

JUNQUEIRA, L.C.U.; CARNEIRO, J. **Histologia Básica**. 12. ed. Rio de Janeiro: Guanabara Koogan, 2013.

KISHK, N.A. Breast cancer in relation to some reproductive factors. **J Egypt Public Health Assoc.** 1999;74(5-6):547-66. Disponível em: <https://www.ncbi.nlm.nih.gov/pubmed/17219863>. Acesso em: 17 mai. 2020.

MACHADO, Ângelo B.M. **Neuroanatomia funcional**. 3. ed. São Paulo: Atheneu, 2014.

MARIEB, E.N.; HOEHN, K. **Anatomia e Fisiologia**. 3. ed. Porto Alegre: Artmed; 2008.

MARTINI, Frederic H.; TALLITSCH, Robert B.; TIMMONS, Michel J. **Anatomia Humana e Atlas do Corpo Humano**. 6. ed. Porto Alegre: Artmed, 2009.

MONTT, D.; CARO, I.; NEYEM, A.; INZUNZA, O. Impresiones 3D de Cortes Transversales de un Cuerpo Humano: Un Recurso Didáctico para el Estudio de la Anatomía Seccional. **Int. J. Morphol.** vol.38 no.3 Temuco jun. 2020. Disponível em: https://scielo.conicyt.cl/scielo.php?script=sci_arttext&pid=S071795022020000300578&lang=pt. Acesso em: 17 mai. 2020.

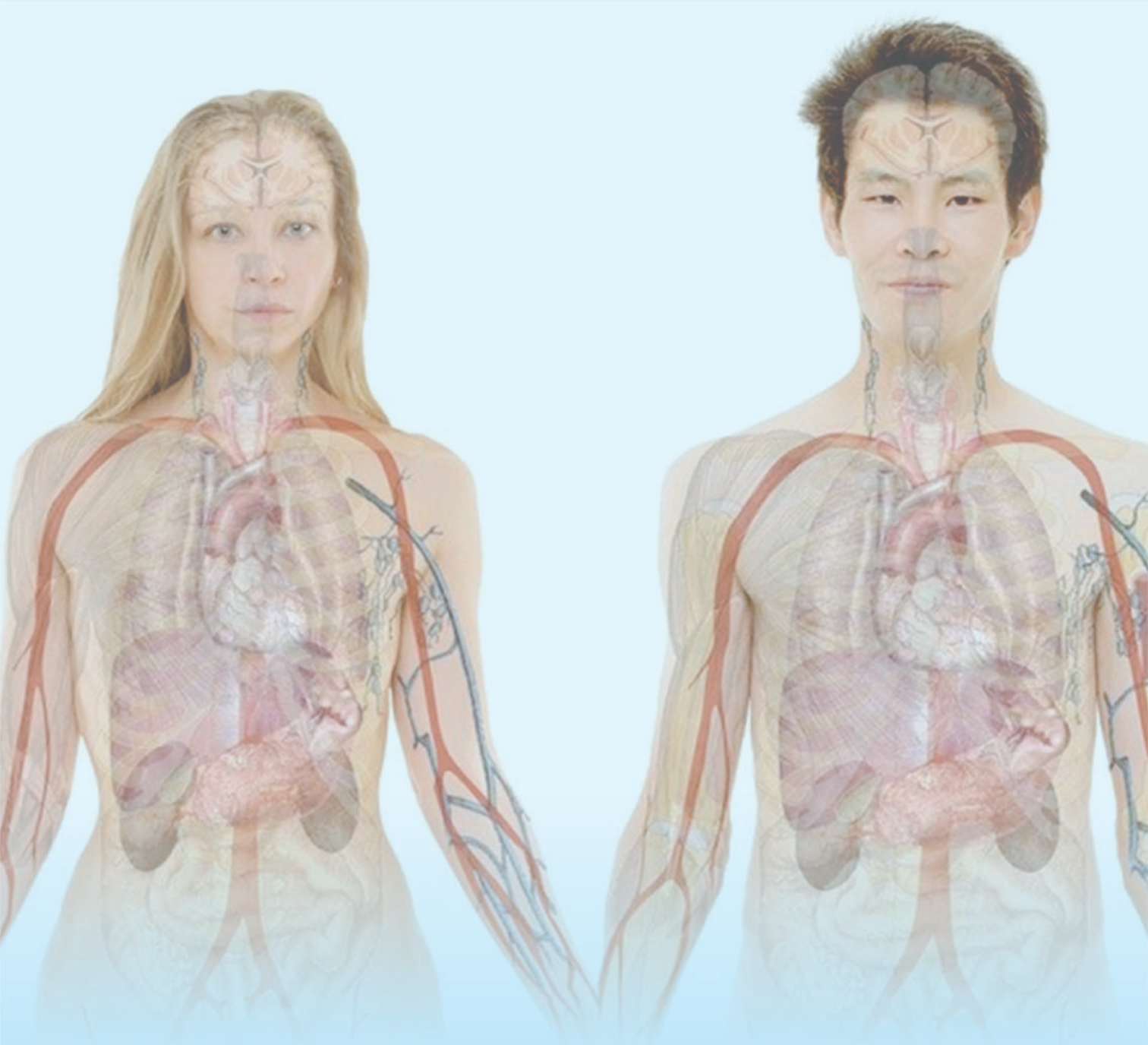SADLER, T.W. Langman - **Embriologia Médica**, 13. ed. Rio de Janeiro: Guanabara Koogan, 2016.

SNELL, Richard S. **Neuroanatomia Clínica**. 7. ed. Belo Horizonte: Guanabara Koogan, 2016.

SOBOTTA, J. **Atlas de Anatomia Humana**, 22. ed, Rio de Janeiro: Guanabara Koogan, 2006.

TORTORA, G.J. **Princípios de Anatomia Humana**. 10. ed. Rio de Janeiro: Guanabara Koogan, 2007.

TERRY, G.C.; CHOPP, T.M. Functional anatomy of the shoulder. **J Athl Train**. 2000 Jul;35(3):248-55. Disponível em: <https://www.ncbi.nlm.nih.gov/pubmed/16558636>. Acesso em: 17 mai. 2020.



APOIO:



GRUPO DE ESTUDO EM PLANTAS MEDICINAIS E
ATIVIDADES LÚDICAS NA EDUCAÇÃO EM SAÚDE